ANNALES
D'ANATOMIE PATHOLOGIQUE
ET D'ANATOMIE NORMALE
MÉDICO-CHIRURGICALE

ONZIÈME ANNÉE *N° 8* *NOVEMBRE 1934*

MÉMOIRES ORIGINAUX

LES ALTÉRATIONS DES GLANDES ENDOCRINES DANS LE DIABÈTE SUCRÉ

par

Marcel LABBÉ et Mircea PETRESCO

Le pancréas, dont l'insuffisance fonctionnelle est à l'origine du diabète, étant une glande endocrine, il a semblé intéressant d'étudier les altérations des autres glandes endocrines chez les diabétiques. La clinique nous apprenait d'ailleurs que certains diabètes s'accompagnent de syndromes liés à une altération fonctionnelle de diverses glandes endocrines (tels que diabète et cirrhose du foie, diabète et troubles de la croissance, diabète et insuffisance génitale, diabète et troubles hypophysaires, thyroïdiens ou surrénaux, etc.), et que les lésions des diverses glandes endocrines s'accompagnent généralement de troubles de la glycorégulation (ainsi chez les acromégaliques, chez les Basedowiens, chez les hypertendus). En outre, la physiologie nous montrait les relations qui existent, par l'intermédiaire des humeurs ou

du système nerveux, entre le pancréas et les autres glandes endocrines; elle nous inclinait à penser que toutes les glandes endocrines interviennent dans le processus de la glycorégulation, non seulement à l'état pathologique, mais aussi dans les conditions physiologiques.

Les altérations histologiques des glandes endocrines au cours du diabète ont été déjà étudiées par plusieurs auteurs : Krauss, Rathery, Marañon, Shields Warren, etc. Nous avons repris cette étude dans un nombre assez important de cas de diabète, autopsiés à la Clinique de la Pitié. Nos observations ont été divisées en trois catégories cliniques : diabète bénin, diabète grave avec acidose et dénutrition azotée, et diabète bronzé. Nous avons noté, dans chaque observation, l'âge et le sexe des malades, la durée apparente de l'évolution (souvent trompeuse, l'apparition réelle du diabète passant inaperçue dans beaucoup de cas), les complications septiques ou non et la thérapeutique.

OBSERVATIONS

A. — DIABÈTE BÉNIN

Observation 1. — Par... (Jul.), ♂, quarante-deux ans. Diabète sans dénutrition azotée. Acidose terminale. Perforation intestinale. Péritonite généralisée.

Diabète découvert depuis neuf mois. Polyurie intense, 8-10 litres par vingt-quatre heures.

Hypophyse. — Prédominance générale des cellules basophiles. Pycnose fréquente des noyaux. Cytoplasme aréolaire. Absence d'hyperplasie épithéliale.

Sclérose diffuse très marquée. Grande cicatrice fibreuse occupant le tiers du lobe épithélial. Nombreuses travées fibreuses à sa périphérie.

Thyroïde. — Zones d'hyperplasie épithéliale d'intensités différentes. Lobules formés de vésicules thyroïdiennes de tailles différentes renfermant un colloïde à réaction basophile. Zones formées de vésicules de taille très réduite avec épithélium cubique et colloïde basophile. Zones plus grandes formées par des vésicules, amas ou boyaux pleins sans colloïde.

Observation 2. — Sar... ♀, quarante-huit ans. Diabète sans dénutrition azotée et sans acidose. Néphrite azotémique.

Diabète apparu depuis plusieurs années, soigné par le régime. Obésité ancienne. Coma. Respiration de Cheyne-Stokes.

Glycosurie par vingt-quatre heures : 17 gr. 85. Albuminurie : 14 grammes ‰. Réserve alcaline : 56 volumes. Azotémie : 1,40 ‰. Azote uréique : 0,65 ‰. Azote total : 1 ‰. Azote résiduel : 0,35 ‰. Rapport azoturique : 65 %.

Surrénales. — Zone glomérulaire d'aspect quasi normal. Zone fasciculée d'épaisseur normale. Grains de lipoïdes assez abondants.

Substance médullaire d'aspect normal.

Observation 3. — Sch..., ♂, cinquante ans. Diabète sans dénutrition azotée et sans acidose. Tuberculose pulmonaire ulcéro-caséeuse.

Diabète découvert depuis deux ans et demi. Ancienne obésité. Tuberculose pulmonaire évoluant depuis un mois.

Glycosurie par vingt-quatre heures : 205 grammes.

Insulinothérapie : 0.

Surrrénales. — Zone glomérulaire d'aspect normal. Zone fasciculée d'épaisseur normale, très riche en grains de lipoïde. Zone réticulée riche en pigment.

Substance médullaire réduite de volume.

OBSERVATION 4. — Pra..., ♂, cinquante-deux ans. Diabète sans dénutrition azotée et sans acidose. Tuberculose pulmonaire ulcéro-caséeuse.

Diabète découvert depuis deux mois. Début de l'affection pulmonaire remontant à deux ans. Glycosurie faible.

Insulinothérapie : 0.

Hypophyse. — Prédominance des cellules basophiles. Zone de cellules acidophiles dans la proximité du lobe intermédiaire. Aspect aréolaire des cellules basophiles. Absence de pycnose nucléaire. Absence de foyers d'hyperplasie.

Sclérose modérément marquée dans la partie postérieure du lobe épithélial. Deux petits foyers de sclérose. Kystes colloïdes dans le lobe intermédiaire.

Thyroïde. — Hyperplasie de l'épithélium thyroïdien. Vésicules de tailles différentes, la plupart de taille réduite. Nombreuses vésicules dépourvues de colloïde et fréquents amas pleins. Substance colloïde amphophile dans les vésicules de taille moyenne, basophile dans les petites vésicules.

Prolifération du tissu interstitiel.

OBSERVATION 5. — Baud..., ♂, cinquante-cinq ans. Diabète sans dénutrition. Mort par arthrite infectieuse.

Hypophyse. — Prédominance des cellules basophiles. Altération régressive des cellules acidophiles. Congestion du lobe épithélial. Discrète sclérose diffuse. Petits foyers de sclérose.

Thyroïde. — Hyperplasie marquée de l'épithélium thyroïdien. Dimensions variables des vésicules thyroïdiennes. Epithélium cubique. Quelques proliférations papillomateuses de l'épithélium thyroïdien à l'intérieur des vésicules. Coloration amphophile de la substance colloïde. Fréquentes vésicules ou amas pleins dépourvus de colloïde.

Surrénales. — Zone glomérulaire quasi normale. Zone fasciculée très épaisse et riche en grosses et petites granulations de lipoïde. Zone réticulée très riche en pigment.

Substance médullaire d'aspect quasi normal.

OBSERVATION 6. — Chén..., ♂, soixante-deux ans, peintre en bâtiments. Diabète sans dénutrition azotée et sans acidose. Arthrite tuberculeuse du genou. Tuberculose pulmonaire ulcéro-caséeuse.

Diabète découvert depuis cinq ans. Tumeur blanche du genou apparue neuf ans auparavant. Début de la tuberculose pulmonaire depuis trois ans.

Glycosurie oscillant autour de 50 grammes pendant quatre ans, atteignant, au cours de la dernière année de l'évolution, 200 grammes par vingt-quatre heures. Tension artérielle : 17/9.

Insulinothérapie : 0.

Surrénales. — Zone glomérulaire mince. Zone fasciculée d'épaisseur et aspect normaux.

Substance médullaire d'aspect normal.

Observation 7. — Cancer du pancréas avec diabète, ♂.

Thyroïde. — Très intense prolifération de l'épithélium thyroïdien. Absence complète des vésicules de taille normale. Nombreux petits acini à épithélium cylindrique ou cylindro-cubique, à très petites cavités centrales remplies de substance colloïde basophile. Très nombreuses formations de taille réduite constituant le fond de la préparation et ayant l'aspect de petits acini ou boyaux pleins.

Surrénales. — Zone glomérulaire très réduite. Zone fasciculée épaissie et très riche en lipoïdes. Les cellules en sont complètement bourrées et gardent après dissolution du lipoïde un aspect aréolaire très marqué. Absence de pigment dans la zone réticulée.

Substance médullaire d'aspect normal. Quelques petites cortico-surrénales surnuméraires.

B. — DIABÈTE GRAVE

Observation 1. — Lefo..., ♂, vingt et un ans. Diabète avec dénutrition azotée et acidose.

Diabète à début brusque. Evolution depuis trois ans. Comas répétés.

Glycosurie : 400 grammes par vingt-quatre heures au début.

Insulinothérapie (40 à 60 unités par vingt-quatre heures).

Thyroïde. — Aspect quasi normal des vésicules thyroïdiennes. La plupart sont de taille normale. Epithélium des acini normal. Substance colloïde de coloration normale.

Observation 2. — Math... (Rose), ♀, vingt-quatre ans. Diabète avec dénutrition azotée et acidose. Tuberculose pulmonaire ulcéro-caséeuse.

Diabète découvert depuis cinq mois. Gros amaigrissement. Glycosurie : 500 grammes par vingt-quatre heures. Réaction de Gerhardt très intense.

Thyroïde. — Aspect presque normal des vésicules thyroïdiennes; la plupart de taille normale. Substance colloïde de réaction normale.

Surrénales. — Zone glomérulaire normale. Zone fasciculée plutôt épaissie et riche en lipoïdes. Pigments assez abondants.

Légère sclérose de la substance médullaire.

Observation 3. — Pann..., ♂, vingt-quatre ans, mécanicien. Diabète avec dénutrition azotée et acidose.

Evolution aiguë. Etat comateux depuis une semaine. Respiration Kusmaul; tachycardie; abolition des réflexes tendineux et photomoteurs.

Glycosurie par vingt-quatre heures : 392 grammes. Réaction de Gerhardt intense. Glycémie à jeun : 6,57 gr. ‰. Réserve alcaline : 10,9 volumes. Albuminurie, cylindrurie.

Insulinothérapie à hautes doses pendant quatre jours (940 unités). Disparition de la glycosurie et de l'acidose. Collapsus cardiaque.

Surrénales. — Zone glomérulaire réduite de volume. Zone fasciculée diminuée d'épaisseur et très pauvre en lipoïde. Absence de pigment dans la zone réticulée.

Substance médullaire d'aspect quasi normal.

Observation 4. — Ries..., ♂, trente et un ans, camionneur. Diabète avec dénutrition azotée et acidose. Tuberculose pulmonaire ulcéro-caséeuse.

Diabète découvert depuis cinq ans. Plusieurs comas.

Insulinothérapie (60 unités par vingt-quatre heures) depuis deux ans.

Hypophyse. — Prédominance des cellules acidophiles. Lésions dégénératives assez accentuées: pycnose des noyaux et aspect aréolaire du cytoplasme. Absence d'hyperplasie épithéliale.

Discrète sclérose, petits foyers fibreux.

Thyroïde. — Aspect normal. Grandes vésicules thyroïdiennes, égales, remplies de substance colloïde, de coloration normale.

Observation 5. — Chev..., ♂, trente-quatre ans, manœuvre. Diabète avec dénutrition azotée et acidose. Tuberculose pulmonaire ulcéro-caséeuse.

Diabète apparu depuis deux ans. Plusieurs comas hypoglycémiques.

Glycosurie par vingt-quatre heures : 292 grammes.

Thyroïde. — Vésicules de calibre très inégal. Nombreuses vésicules de taille réduite. Fréquentes vésicules sans colloïde. Substance colloïde acidophile dans les grandes et moyennes vésicules.

Surrénales. — Zone glomérulaire d'aspect normal, zone fasciculée épaissie et riche en colloïde. Absence presque complète de pigments dans la zone réticulée. Substance médullaire d'aspect normal. Quelques cellules ganglionnaires normales.

Observation 6. — Oliv..., ♂, trente-quatre ans. Diabète avec dénutrition azotée et acidose. Néphrite albuminurique. Perforation intestinale. Péritonite généralisée.

Evolution du diabète depuis deux ans.

Glycosurie par vingt-quatre heures : 107 grammes. Corps acétoniques totaux: 17,87. Glycémie à jeun : 3,9 ‰.

Hypophyse. — Prédominance générale des cellules basophiles. Zone centrale formée exclusivement par des cellules acidophiles. Noyaux pycnotiques dans les cellules acidophiles. Cytoplasme des cellules basophiles d'aspect aréolaire.

Zones sous-capsulaires d'hyperplasie épithéliale, d'aspect glomérulaire.

Sclérose diffuse très marquée. Grands foyers fibreux à la périphérie.

Thyroïde. — Aspect général normal. Grandes vésicules de dimensions uniformes. Epithélium bas. Colloïde acidophile.

Observation 7. — Duret, ♀, trente-six ans. Diabète avec dénutrition azotée et acidose. Furonculose. Abcès fessiers répétés.

Glycosurie apparue depuis neuf ans. Acidose depuis sept ans.

Abcès répétés. Comas répétés. Collapsus cardiaque.

Insulinothérapie depuis sept ans.

Thyroïde. — Aspect normal. Vésicules thyroïdiennes de taille uniforme et de dimensions normales. Epithélium vésiculaire légèrement aplati. Substance colloïde de coloration normale.

Surrénales. — Zone glomérulaire assez mince. Zone fasciculée d'épaisseur presque normale, mais pauvre en lipoïde; diminution du pigment de la zone réticulée.

Substance médullaire d'aspect normal.

Observation 8. — Laum..., ♀, trente-huit ans. Diabète avec dénutrition azotée et acidose. Comas répétés. Glycosurie abondante. Réaction de Gerhardt intense.

Insulinothérapie.

Surrénales. — Zones glomérulaire et fasciculée réduites d'épaisseur. Zone fasciculée pauvre en lipoïde. Quantité quasi normale de pigment dans la zone réticulée.

Substance médullaire d'aspect normal. Quelques cellules nerveuses ganglionnaires d'aspect normal.

Observation 9. — Villeg..., ♂, quarante ans, représentant de commerce. Diabète avec dénutrition azotée et acidose. Abcès. Septicémie.

Diabète à début brusque, évoluant depuis un an.

Glycosurie modérée. Réaction de Gerhardt positive. Albuminurie discrète. Plusieurs comas.

Insulinothérapie.

Thyroïde. — Vésicules thyroïdiennes de tailles différentes, la plupart de dimensions réduites, renfermant une substance colloïde de réaction amphophile. Nombreuses vésicules de taille réduite, acini et boyaux pleins.

Observation 10. — Mout... (A.), ♂, quarante-trois ans, camionneur. Diabète avec dénutrition azotée et acidose. Pleurésie purulente méningococcique.

Diabète évoluant depuis trois ans. Comas répétés.

Insulinothérapie.

Hypophyse. — Prédominance des cellules basophiles. Foyers de cellules acidophiles dans la proximité du lobe postérieur.

Absence d'hyperplasie épithéliale ; absence de sclérose.

Thyroïde. — Vésicules de taille normale et de forme arrondie très rares. La plupart sont de taille réduite et de forme allongée. Epithélium cubique. Coloration basophile de la substance colloïde. Très nombreuses vésicules, boyaux et amas pleins. Prolifération du tissu interstitiel.

Surrénales. — Zone glomérulaire absente. Zone fasciculée mince et très pauvre en lipoïde. Pigment presque absent dans la zone réticulée.

Substance médullaire très réduite de volume.

Observation 11. — Maucl... (Aug.), ♂, quarante-quatre ans, veilleur de nuit. Diabète avec dénutrition azotée et acidose. Tuberculose pulmonaire ulcéro-caséeuse.

Diabète découvert depuis deux ans. Comas répétés. Tuberculose pulmonaire ayant débuté sept mois auparavant. Ancienne obésité.

Glycosurie intense. Réaction de Gerhardt très intense.

Rapport azoturique : 55,7 %. Rapport aminé : 5,6 %. Rapport ammoniacal : 22,6 %. Rapport azotémique : 27 %.

Insulinothérapie depuis deux ans (40 à 80 unités par vingt-quatre heures).

Hypophyse. — Prédominance des cellules basophiles ; légère congestion des lobes antérieur et postérieur. Absence d'hyperplasie épithéliale. Sclérose diffuse assez marquée. Petits foyers cicatriciels.

Thyroïde. — Aspect quasi normal. Vésicules de taille uniforme. Epithélium plutôt bas. Colloïde légèrement amphophile. Légère prolifération du tissu interstitiel.

Surrénales. — Zone glomérulaire d'aspect normal. Zone fasciculée d'épaisseur normale, mais pauvre en lipoïde. Zone pigmentaire normale.

Substance médullaire normale. Cellules nerveuses ganglionnaires d'aspect normal.

OBSERVATION 12. — Bauv... (F.), ♂, quarante-quatre ans, chauffeur. Diabète avec dénutrition azotée et acidose. Tuberculose pulmonaire ulcéro-caséeuse.

Diabète apparu depuis deux ans. Glycosurie par vingt-quatre heures : 106 grammes. Réaction de Gerhardt intense.

Insulinothérapie.

Surrénales. — Zone glomérulaire réduite de volume. Zone fasciculée épaisse et très riche en lipoïde. Absence presque complète de pigment.

Substance médullaire réduite de volume.

OBSERVATION 13. — Deb..., ♂, quarante-six ans. Diabète avec dénutrition azotée et acidose. Tuberculose pulmonaire ulcéro-caséeuse.

Diabète apparu depuis six ans. Gros amaigrissement. Plusieurs comas.

Glycosurie par vingt-quatre heures : 400 grammes. Réaction de Gerhardt très intense.

Hypophyse. — Prédominance des cellules basophiles à la périphérie du lobe épithélial. Zone centrale formée exclusivement de cellules acidophiles. Absence d'hyperplasie épithéliale. Congestion marquée des sinus du lobe épithélial.

Kyste de grandes dimensions occupant le quart du lobe antérieur. Cinq autres kystes plus petits dans son voisinage.

Absence de sclérose.

Thyroïde. — Aspect normal. Grandes vésicules de taille égale. Epithélium bas. Coloration normale de la substance colloïde.

OBSERVATION 14. — Dich... (Jea.), ♀, cinquante-huit ans, couturière. Diabète avec dénutrition azotée et acidose. Tuberculose pulmonaire ulcéro-caséeuse.

Diabète à évolution aiguë en un mois et demi. Début brusque. Bronchite depuis six mois. Glycosurie par vingt-quatre heures : 50 grammes. Réaction de Gerhardt intense.

Insulinothérapie (pendant les trois derniers jours).

Hypophyse. — Prédominance des cellules basophiles. Aspect alvéolaire du cytoplasme. Absence d'hyperplasie sous-capsulaire.

Congestion intense des sinus du lobe épithélial.

Sclérose diffuse modérément marquée. Deux foyers fibreux. A leur périphérie, nombreuses travées de sclérose.

OBSERVATION 15. — Bap..., ♂. Diabète avec dénutrition azotée et acidose.

Hypophyse. — Prédominance des cellules acidophiles. Cellules ratatinées, noyaux pycnotiques. Absence d'hyperplasie épithéliale.

Absence de sclérose.

Thyroïde. — Zones formées de vésicules thyroïdiennes, de taille moyenne ou très réduite, avec épithélium cubique et renfermant de la substance colloïde de réaction amphophile. Zones plus étendues formées uniquement par de très petits acini ou par des amas et des boyaux pleins, formés de cellules épithéliales cylindro-cubiques.

Surrénales. — Zone glomérulaire très réduite de volume. Zone fasciculée peu épaisse et très pauvre en lipoïde.

Substance médullaire très réduite de volume.

C. — DIABÈTE BRONZÉ

Observation 1. — Deni... (P.), ♂. Cirrhose pigmentaire hépato-pancréatique. Diabète avec dénutrition azotée et acidose. Pigmentation cutanée. Subictère. Diabète à début brusque. Evolution aiguë en six semaines.

Glycosurie fort abondante. Réaction de Gerhardt intense.

Hypophyse. — Prédominance des cellules basophiles. Absence de pigmentation ferrugineuse. Petite zone centrale de nécrose récente avec une très petite couronne de prolifération cellulaire; d'autres petites zones sous-capsulaires. Hyperplasie épithéliale. Absence de sclérose.

Thyroïde. — Absence de vésicules de taille normale. Acini de taille inégale, moyenne ou réduite. Epithélium cubique. Substance colloïde basophile. Nombreux acini de calibre très réduit à épithélium haut et substance colloïde franchement basophile. Nombreuses vésicules et boyaux pleins. Prolifération du tissu conjonctif.

Surrénales. — Zones glomérulaire et fasciculée très réduites de volume. Lipoïde peu abondant. Absence de pigment dans la zone réticulée. Absence de pigmentation ferrugineuse.

Substance médullaire d'aspect normal.

Observation 2. — Quer..., ♂, quarante ans, marin. Cirrhose pigmentaire hépato-pancréatique. Diabète avec dénutrition azotée et acidose. Sidérodermie. Insuffisance génitale. Dépilation.

Rares excès alcooliques. Pigmentation cutanée et impuissance génitale apparues depuis deux ans. Diabète découvert depuis quatre mois. Comas hypoglycémiques répétés.

Glycémie à jeun : 2,82 ‰. Glycosurie par vingt-quatre heures : 216 grammes. Corps acétoniques totaux: 12,88 gr. Rapport azotémique: 57 %. Rapport aminé: 1,70 %. Rapport ammoniacal : 17 %. Rapport azotémique : 28 %.

Hypophyse. — Prédominance des cellules acidophiles. Grande abondance des granulations d'hémosidérine dans les cellules du lobe épithélial. Nombreuses granulations d'hémofuscine dans le lobe nerveux, ainsi que dans la capsule. Absence d'hyperplasie épithéliale. Absence de sclérose.

Thyroïde. — Aspect atrophique. Vésicules colloïdes rares et petites, souvent sans colloïde. Cellules épithéliales plates remplies pour la plupart de granulations d'hémosidérine. Desquamation épithéliale assez fréquente. Tissu interstitiel abondant.

Surrénales. — Zones réticulée et fasciculée de dimensions normales. Lipoïde peu abondant. Quantité normale de pigment dans la zone réticulée. Abondance de granulations d'hémosidérine dans les cellules de la zone glomérulaire et dans une partie de la zone fasciculée. Altérations régressives importantes de certaines cellules dues à la surcharge ferrugineuse. Abondance des granulations d'hémosidérine dans les cellules endothéliales des sinusoïdes.

Substance médullaire réduite de volume. Rares granulations d'hémosidérine.

Testicules. — Canalicules séminipares très réduits de volume. Epithélium séminal formé par une seule assise cellulaire, ayant l'aspect des spermatogonies. Absence totale des cellules de la lignée séminale. Le cytoplasme des cellules qui persistent est rempli de nombreuses granulations ferrugineuses.

Tissu interstitiel abondant. Cellules interstitielles rares et remplies de granulations ferrugineuses.

OBSERVATION 3. — LASC...., ♂, quarante et un ans, charpentier en fer. Cirrhose pigmentaire hépato-pancréatique. Diabète avec dénutrition azotée et acidose. Pigmentation cutanée. Tuberculose pulmonaire ulcéro-caséeuse.

Ethylisme modéré. Diabète découvert depuis trois ans et demi.

Glycémie à jeun : 3,80 ‰. Glycosurie par vingt-quatre heures : 800 grammes.

Hypophyse. — Prédominance des cellules basophiles. Abondantes granulations d'hémosidérine dans les cellules du lobe épithélial. Granulations d'hémofuscine dans le lobe nerveux et dans la capsule. Absence d'hyperplasie épithéliale.

Sclérose diffuse du lobe épithélial modérément marquée. Quelques foyers fibreux.

Surrénales. — Zone glomérulaire réduite de volume, ainsi que la zone fasciculée. Lipoïde peu abondant. Absence presque complète de pigment dans la zone réticulée. Abondantes granulations ferrugineuses dans les cellules de la couche glomérulaire et dans une partie de la fasciculée, ainsi que dans les cellules endothéliales des sinusoïdes.

Substance médullaire réduite de volume. Légère sclérose diffuse.

Testicules. — Canalicules séminipares de nombre et de taille quasi normaux. Epithélium séminipare d'aspect normal. Spermatogénèse normale. Absence de pigment ferrugineux dans l'épithélium séminipare.

Léger œdème du tissu interstitiel. Cellules de la glande interstitielle assez rares.

OBSERVATION 4. — DAU..., ♂, cinquante et un ans, ancien cuisinier. Cirrhose pigmentaire hépato-pancréatique. Diabète avec dénutrition azotée et acidose. Pigmentation cutanée. Tuberculose pulmonaire ulcéro-caséeuse.

Ethylisme modéré. Pigmentation cutanée apparue depuis quatre ans. Hémoptysies il y a quatre mois. Diabète découvert depuis deux mois.

Glycosurie abondante. Réaction de Gerhardt intense. Rapport azoturique : 68,8 %. Rapport aminé : 3,5 %. Rapport ammoniacal : 8,9 %. Rapport azotémique : 27 %.

Insulinothérapie.

Hypophyse. — Prédominance des cellules acidophiles. Nombreuses granulations d'hémosidérine dans les cellules du lobe épithélial. Granulations d'hémofuscine, rares dans le lobe épithélial, mais abondantes dans la capsule et surtout dans le lobe nerveux. Absence d'hyperplasie épithéliale. Absence de fibrose.

Thyroïde. — Altérations régressives importantes. Vésicules colloïdes très réduites de nombre et de taille. Epithélium plutôt plat. Abondantes granulations d'hémosidérine dans les cellules épithéliales. Desquamation cellulaire assez intense. Granulations d'hémosidérine dans la substance colloïde. Dépôts abondants d'hémosidérine dans le tissu interstitiel.

Surrénales. — Zone réticulée d'épaisseur normale. Zone fasciculée réduite de volume et assez pauvre en lipoïde. Zone réticulée presque totalement dépourvue de pigment. Très abondants dépôts d'hémosidérine dans les cellules de la couche réticulée et dans une partie de la fasciculée. Altérations régressives souvent très importantes consécutives à cette surcharge ferrugineuse. Dépôts d'hémosidérine dans les cellules endothéliales des sinusoïdes.

Substance médullaire de dimensions réduites. Granulations d'hémosidérine rares.

OBSERVATION 5. — SCHMI..., ♂, cinquante-cinq ans, ancien employé. Cirrhose pigmentaire hépato-pancréatique. Diabète avec dénutrition azotée et acidose. Absence de pigmentation cutanée. Tuberculose pulmonaire ulcéro-caséeuse.

Ethylisme modéré. Tuberculose pulmonaire ancienne. Cirrhose hypertrophique du foie découverte depuis six ans. Diabète découvert depuis six mois. Coma hypoglycémique.

Insulinothérapie.

Thyroïde. — Altérations régressives très importantes de l'épithélium thyroïdien. Aspect atrophique. Absence presque totale des vésicules thyroïdiennes. Desquamation épithéliale très importante dans les rares vésicules qui persistent. Abondants dépôts d'hémosidérine dans l'épithélium thyroïdien. Quelques granulations dans la substance colloïde.

Surrénales. — Zone réticulée de dimensions normales. Zone fasciculée épaissie et riche en lipoïde. Petit adénome de la cortico-surrénale. Granulations d'hémosidérine dans la couche glomérulaire et dans une partie de la fasciculée. Rares granulations dans les cellules de l'adénome.

Substance médullaire de dimensions normales.

Observation 6. — Carp..., ♂, soixante-trois ans. Cirrhose pigmentaire hépato-pancréatique ; diabète avec dénutrition azotée et acidose. Pigmentation cutanée. Erysipèle.

Diabète découvert depuis huit mois.

Hypophyse. — Prédominance des cellules acidophiles. Très abondants dépôts de pigment ferrugineux dans les cellules du lobe épithélial. Absence d'hyperplasie épithéliale. Absence de sclérose.

Thyroïde. — Vésicules thyroïdiennes de taille inégale, la plupart de dimensions moyennes ou réduites. Epithélium cubique. Substance colloïde amphophile ou basophile. Très fréquentes formations plates, acini ou boyaux.

Surrénales. — Zone réticulée et fasciculée d'épaisseur normale. Quantité normale de granulations lipoïdes. Absence de pigment dans la zone réticulée. Présence de pigment ferrugineux dans les cellules de la zone glomérulaire et dans une partie de la fasciculée.

Substance médullaire de dimensions normales ; légère sclérose.

DESCRIPTION DES LÉSIONS

Les 28 observations que nous avons résumées ci-dessus nous permettent de définir les types les plus fréquents des altérations histologiques des glandes endocrines rencontrées à l'autopsie des diabétiques.

Nous exposerons successivement les lésions de l'hypophyse, du corps thyroïde, des capsules surrénales et des glandes génitales que nous avons rencontrées, puis nous les comparerons aux lésions décrites par les auteurs qui nous ont précédés.

I. — Hypophyse

L'hypophyse a été examinée dans 15 cas de diabète sucré dont aucun n'avait présenté des troubles cliniques d'hypo- ou hyperpituitarisme.

L'étude concerne 3 cas de diabète bénin sans dénutrition azotée et en général sans acidose, 7 cas de diabète grave avec dénutrition azotée

et acidose, et 5 cas de diabète bronzé, forme toujours grave avec très forte dénutrition azotée.

L'âge des malades oscille de quarante-deux ans à cinquante-cinq ans dans la première catégorie de diabète; de trente et un à cinquante-

FIG. 1. — *Hypophyse.*
Grande zone de sclérose occupant le tiers du lobe épithélial. Sclérose diffuse. Altérations régressives du lobe épithélial.

cinq ans dans la deuxième catégorie, et de quarante à soixante-trois ans dans la dernière catégorie.

La durée apparente de l'évolution de la maladie (depuis la découverte de la glycosurie) a été, en général, plus longue dans le diabète grave (de un mois et demi à six ans) que dans le diabète bénin (deux à

neuf mois) et que dans le diabète bronzé (un mois et demi à trois ans et demi).

La complication infectieuse observée le plus souvent (dans 7 cas sur 15) a été la tuberculose pulmonaire à évolution rapide ulcéro-caséeuse. Elle a été surtout notée dans les cas de diabète grave (4 fois sur 7 observations).

Les altérations anatomo-pathologiques que nous avons observées dans ces cas de diabète sucré sont de deux ordres : quantitatives et qualitatives.

Les altérations quantitatives consistent en une diminution de taille et de poids de l'hypophyse totale. La diminution de volume est fréquente dans nos observations et a été notée dans les deux tiers des cas, dans les trois catégories cliniques sus-mentionnées de diabète. Il est difficile d'établir des relations entre cette diminution de taille et de poids et la forme clinique du diabète, l'âge des malades, la durée de l'évolution du diabète ou l'existence de complications septiques.

Les altérations qualitatives que nous avons observées consistent dans la diminution de la proportion des cellules acidophiles du lobe épithélial et dans les altérations régressives concernant tant les cellules acidophiles que les cellules basophiles. Ces altérations régressives sont surtout caractérisées par un aspect de ratatinement des cellules acidophiles et de pycnose nucléaire, et par un aspect aréolaire du cytoplasme des cellules basophiles. Par contre, les lésions hyperplasiques ou les zones fœtales décrites par Kraus n'ont été que tout à fait exceptionnellement trouvées.

En dehors de ces altérations cellulaires de type régressif, on observe aussi des lésions caractéristiques de sclérose. Celle-ci est, soit diffuse, occupant le lobe épithélial entier, soit localisée sous forme de petits foyers d'aspect infarctoïde ou cicatriciel. Cette altération a été notée, à des degrés différents, 8 fois sur 15 observations et dans toutes les formes cliniques de diabète. Cependant, cette lésion est plus fréquente dans les cas de diabète bénin, où elle se retrouve constamment, que dans les observations de diabète grave (4 fois sur 7 cas), et surtout dans le diabète bronzé (1 fois sur 5 observations).

La sclérose diffuse ou localisée du lobe épithélial de l'hypophyse paraît présenter des relations plus ou moins constantes avec la durée de l'évolution du diabète, ainsi qu'avec l'âge des malades. Plus fréquemment constatée chez les malades âgés, elle est au contraire plus rare chez les jeunes. Mais ces relations présentent aussi des exceptions. Il n'y a, par contre, aucun lien entre ces altérations régressives de l'hypophyse et les complications, septiques ou non, présentées par nos malades.

L'étude des altérations hypophysaires dans le diabète sucré a déjà fait l'objet de plusieurs recherches. Lindblom avait signalé depuis longtemps l'existence des lésions d'atrophie de la glande au cours du diabète sucré.

Erich Kraus, faisant des recherches anatomiques et histologiques

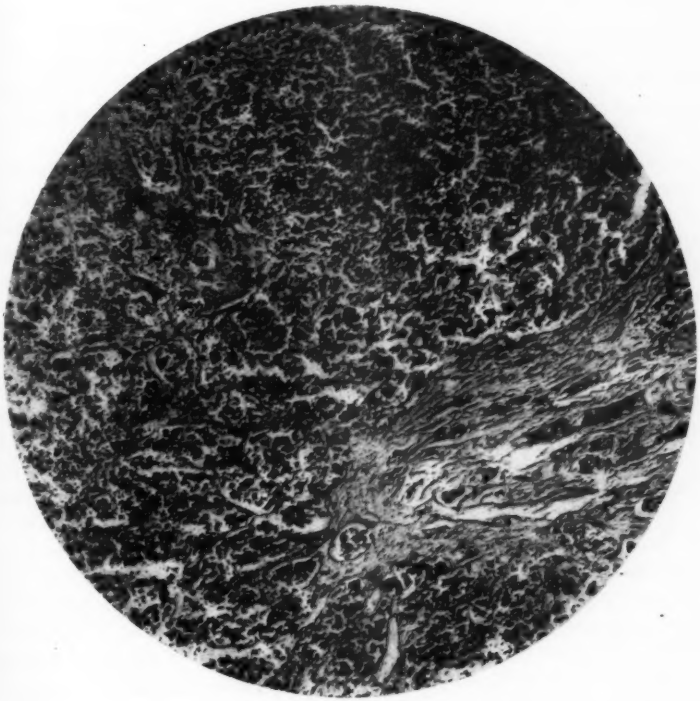

FIG. 2. — *Hypophyse.*
Grand foyer de sclérose dans le lobe épithélial. Sclérose diffuse marquée
Altérations régressives des cellules épithéliales du lobe antérieur.

sur l'hypophyse dans 23 cas de diabète sucré, a trouvé constamment chez les jeunes malades (10 cas dont l'âge variait entre quatorze et quarante et un ans), et chez 2 parmi les autres malades, des altérations caractéristiques du lobe épithélial.

Suivant Kraus, ces altérations consistent en une diminution de taille

et de poids de l'hypophyse totale, avec appauvrissement du lobe épithélial en cellules acidophiles, qui sont petites, ratatinées et à noyau pycnotique, et en un aspect aréolaire du cytoplasme des cellules basophiles. Dans une proportion importante des cas, et surtout chez les diabétiques jeunes, Kraus a noté aussi l'apparition de foyers d'hyperplasie fœtale des cellules du lobe épithélial et la présence de foyers de fibrose. Il a considéré les altérations épithéliales régressives comme la conséquence de l'influence toxique du diabète.

Plus récemment, Balo a trouvé aussi chez les diabétiques les foyers anémiques d'aspect infarctoïde ou fibreux décrits par Kraus. Par contre, ces lésions n'ont été retrouvées ni par Verron, ni par Schwab, ni par Sh. Warren.

Expérimentalement, Erich Kraus a réussi à reproduire ces altérations hypophysaires chez des chats rendus diabétiques par l'ablation totale ou subtotale du pancréas. Hyperplasiques d'abord, ces lésions devenaient ensuite atrophiques; elles consistent principalement dans une diminution de volume et de poids de la glande, et dans l'altération régressive des cellules acidophiles.

En somme, nos examens histologiques, confirmant ceux des auteurs précédents, montrent le plus souvent, dans l'hypophyse des diabétiques, une régression des cellules éosinophiles du lobe antérieur et une atrophie scléreuse des trois parties de la glande. La signification physiologique de cette lésion histologique est la diminution de la valeur fonctionnelle de la glande, car la sclérose est le remplacement des cellules spécifiques par des cellules indifférentes, et les cellules chromophiles du lobe antérieur de l'hypophyse sont considérées, par Davidoff et Cushing, comme l'origine de l'action hyperglycémiante exercée par l'hypophyse.

Ainsi l'insuffisance fonctionnelle de l'hypophyse représente une sorte de processus compensateur de l'état diabétique. L'insuffisance hypophysaire s'oppose à l'insuffisance pancréatique. Erich Kraus a déjà fait ressortir, dans son travail, cet antagonisme physiologique favorable.

Ces considérations, toutes théoriques, ont-elles une valeur pratique ? L'insuffisance fonctionnelle de l'hypophyse, révélée par l'histologie, qui est inconstante et plus ou moins marquée chez les diabétiques, exerce-t-elle une influence sur la physionomie clinique, sur la gravité et sur l'évolution du diabète ? Peut-on penser qu'avec une hypophyse ayant conservé son activité, le diabète sera plus grave et plus résistant à l'action de l'insuline ? ou inversement, qu'avec une hypophyse insuffisante, le diabète sera moins grave, la glycosurie moins résistante, mais aussi que le malade sera plus exposé à des accidents d'hypoglycémie consécutifs à l'injection d'insuline ?

Les constatations que nous avons faites avec M. Justin-Besançon, dans un cas d'insuffisance fonctionnelle du lobe postérieur de l'hypophyse chez un sujet atteint de diabète insipide, permettent de le penser. Nous avions vu la malade supporter sans accidents l'injection intraveineuse de 12 unités d'insuline, lorsquelle était traitée par des injections de rétropituitrine, tandis que la même injection d'insuline provoquait des accidents d'hypoglycémie graves lorsque la jeune femme n'était plus sous l'influence des injections de rétropituitrine. Sendrail a aussi remarqué l'hypersensibilité des sujets atteints de diabète insipide à l'action de l'insuline. Il est permis de supposer que certains diabétiques, faisant plus facilement que les autres des accidents d'hyperinsulinémie, doivent cette hypersensibilité à une insuffisance fonctionnelle de l'hypophyse.

L'insuffisance fonctionnelle du lobe antérieur de l'hypophyse, décelée par les aspects histologiques, correspond sans doute à une diminution de la sécrétion de l'hormone de croissance du corps et de l'hormone génitale; ainsi peut s'expliquer la diminution de la puissance sexuelle des diabétiques des deux sexes, l'arrêt de l'accroissement de la taille et de l'accroissement des organes génitaux, qui se produit chez beaucoup d'enfants diabétiques, et l'association dans quelques cas du diabète infantile avec l'infantilisme.

Joslin tend à attribuer à une hyperactivité fonctionnelle du lobe antérieur de l'hypophyse la particularité qu'offrent la plupart des diabètes infantiles de survenir chez des enfants dont la croissance a été plus rapide que pour la moyenne des enfants du même âge ; avec Fry, il soulève l'hypothèse d'une participation hypophysaire dans l'éclosion du diabète infantile.

L'un de nous, qui a observé, comme Joslin, que le diabète survient le plus souvent chez des enfants dont la croissance a été accélérée, ne pense pas qu'il s'agisse pour cela d'un diabète hypophysaire, mais il se pourrait que l'hyperfonctionnement du lobe antérieur de l'hypophyse, conditionnant la croissance exagérée, fût en relation avec l'insuffisance insulo-pancréatique conditionnant le diabète.

Il n'est pas douteux que l'hypophyse joue, par son lobe postérieur, ou par son lobe antérieur, ou encore par ses relations neuro-humorales avec les centres nerveux infundibulo-tubériens décrits par Camus et Roussy, un rôle dans le mécanisme de la glycorégulation; l'action hyperglycémiante exercée par l'injection de rétropituitrine le prouve ; les réactions exagérées d'hyperglycémie au glycose, que l'on obtient chez les acromégaliques dont le lobe antérieur de l'hypophyse est en état d'hypersécrétion, le prouvent surabondamment. Mais il semble que ce rôle soit un rôle secondaire, dont l'importance n'est point comparable à celle du pancréas. En effet, les diabètes, que l'on observe si fréquemment

chez les acromégaliques, ne paraissent point dus à l'hyperactivité fonctionnelle de l'hypophyse seulement, mais à une association avec une insuffisance insulo-pancréatique; ces diabètes des acromégaliques ne sont point des diabètes hypophysaires, mais des diabètes pancréatiques.

II. — Thyroïde

L'étude histologique de la thyroïde a été faite dans 20 cas de diabète sucré, au cours desquels il n'avait été observé aucun signe d'hyper- ou d'hypofonctionnement de la glande. Ces 20 observations concernent 4 cas de diabète bénin sans dénutrition azotée, 11 cas de diabète grave avec dénutrition azotée et acidose, et 5 cas de diabète bronzé accompagné toujours d'intense dénutrition azotée.

Dans la première catégorie clinique de diabète, l'âge des malades oscille entre quarante-deux et cinquante-cinq ans ; dans la deuxième catégorie, entre vingt et un et quarante-six ans, et enfin, dans la troisième catégorie, entre vingt-cinq à soixante-trois ans.

La durée apparente de l'évolution, depuis la découverte de la glycosurie, a été, pour le diabète grave, de un an jusqu'à neuf ans, en moyenne quatre ans, et pour le diabète bronzé, de un mois et demi jusqu'à huit mois, en moyenne quatre mois et demi.

La tuberculose pulmonaire a été la complication septique le plus souvent notée : 7 fois sur les 20 observations (dans 1 cas de diabète bénin, dans 4 cas sur 11 de diabète grave, et dans 2 cas sur 5 de diabète bronzé).

Sur les 20 cas de diabète, on observe dans la moitié la présence des altérations hyperplasiques de l'épithélium thyroïdien. Ces lésions présentant des degrés d'importance différente ont été décrites dans le détail à propos de chaque cas. Il s'agit, dans la plupart des observations, d'une hyperplasie moyenne ou importante des vésicules thyroïdiennes qui sont de taille inégale, parmi lesquelles il y en a de nombreuses à diamètre très réduit, à colloïde de réaction amphophile, faiblement basophile ou quelquefois d'aspect granulaire ou aréolaire. L'épithélium de ces vésicules est formé par des cellules d'aspect jeune, de forme cubique, à noyaux pourvus de chromatine très fine. Quelquefois l'hyperplasie est encore plus marquée, les vésicules sont très petites, sans colloïde ou réduites à des boyaux pleins d'hyperplasie épithéliale. Dans un cas, l'hyperplasie prenait même le type de l'adénome micro-folliculaire.

Il existe par contre, dans quelques cas, des lésions régressives importantes des vésicules thyroïdiennes et de leur épithélium, et une hyperplasie plus ou moins marquée du tissu fibreux.

Les altérations hyperplasiques s'observent, non pas seulement dans les formes graves du diabète, comme on l'a décrit le plus souvent, mais dans les trois catégories cliniques que nous avons envisagées. La réaction hyperplasique ne paraît pas être non plus en rapport avec l'âge des

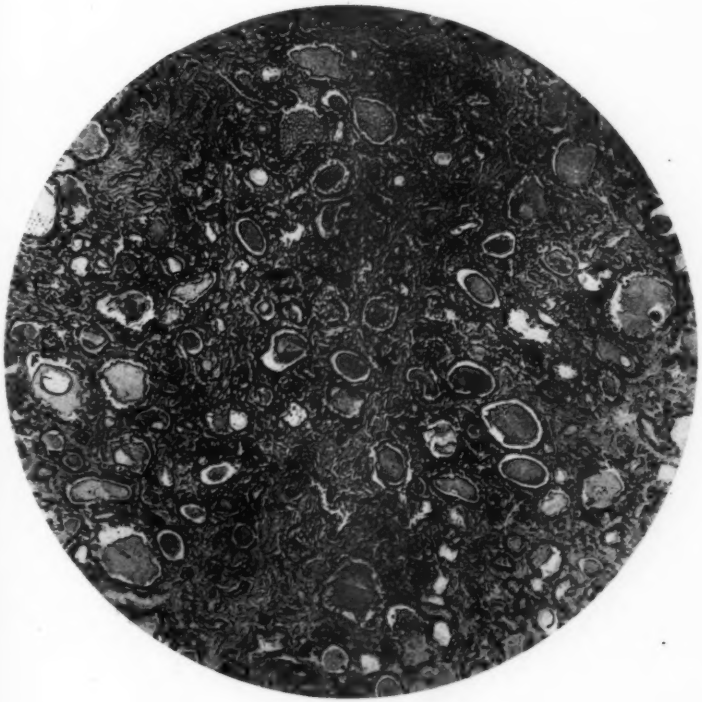

FIG. 3. — *Hyperplasie diffuse de l'épithélium thyroïdien.*
Vésicules de taille réduite et inégales. Epithélium cubique; colloïde basophile. Nombreux amas et boyaux épithéliaux pleins. Prolifération du tissu conjonctif. Absence de sidérose.

malades; elle se retrouve chez les très jeunes malades (observation Den...) ou chez des malades âgés (observation Carpent...). Il paraît, par contre, qu'il existe en général une relation entre la présence de cette hyperplasie thyroïdienne diffuse et les stades incipients du diabète ou les formes à évolution rapide.

D'autre part, la structure histologique de la thyroïde ne paraît pas être influencée par l'existence ou l'absence d'une infection (tuberculeuse ou autre) dans l'évolution du diabète. En effet, les altérations hyperplasiques les plus importantes ont été notées dans deux observations qui

FIG. 4. — *Hyperplasie diffuse de l'épithélium thyroïdien.*
Vésicules rares et de taille réduite. Epithélium cubique; colloïde basophile. Très nombreux amas et boyaux épithéliaux pleins. Prolifération du tissu interstitiel.

n'avaient présenté aucune complication septique et chez qui, par contre, l'évolution du diabète avait été particulièrement rapide.

Depuis longtemps Seyfarth a remarqué, au cours du diabète sucré sans aucun phénomène clinique d'hyperthyroïdisme, l'existence possible de lésions hyperplasiques du corps thyroïde. Cet aspect se rencontrait

surtout chez les jeunes diabétiques : Seyfarth l'avait noté 19 fois sur 289 cas de diabète.

Erich Kraus a observé souvent, dans la thyroïde des diabétiques, une atrophie des vésicules colloïdes et une hyperplasie du tissu interstitiel.

P. Carnot et F. Rathery ont signalé aussi, dans 4 cas de diabète sucré

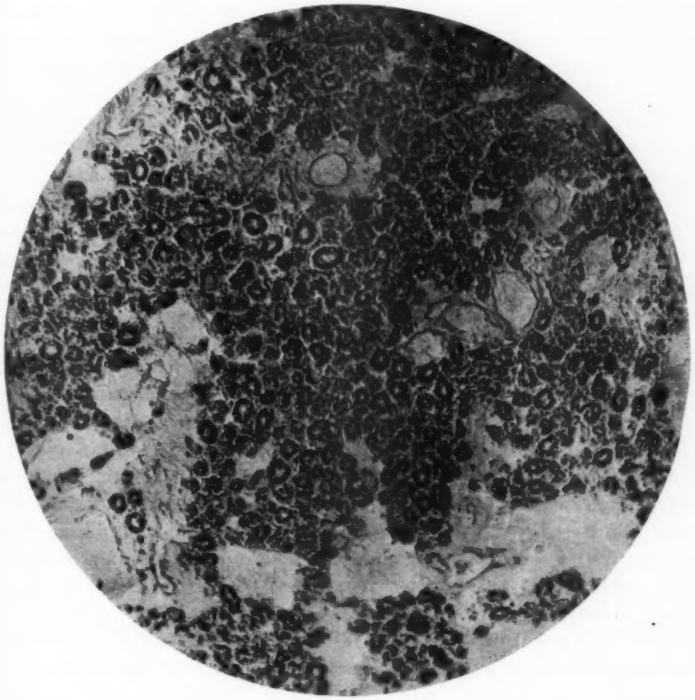

FIG. 5. — *Hyperplasie diffuse et intense de l'épithélium thyroïdien.* Absence totale des vésicules de taille normale. Aspect de l'adénome microfolliculaire.

sans hyperthyroïdie clinique, des lésions hyperplasiques de l'épithélium thyroïdien. Ces 4 cas concernaient des malades atteints de diabète grave avec dénutrition azotée et acidose, et à évolution rapide (de un mois à un an, en moyenne sept mois et demi).

Kraus a noté, chez les animaux rendus diabétiques par pancréatec-

tomie totale ou subtotale, une augmentation de l'activité thyroïdienne traduite par l'élévation du poids de la glande et par un aspect histologique d'hyperplasie épithéliale. Plus tard, par contre, cet aspect fait place, chez la plupart des animaux, à un degré plus ou moins important de régression atrophique.

Ces constatations des auteurs sur l'état du corps thyroïde chez les diabétiques sont assez concordantes. Ici, contrairement à ce qu'on voit dans l'hypophyse, l'hyperplasie et l'hyperfonctionnement du corps thyroïde sont associés à l'insuffisance du pancréas endocrine. Ces deux processus, tous deux hyperglycémiants, ne s'opposent pas, mais se superposent. On ne peut voir dans l'hyperplasie thyroïdienne une réaction de défense contre l'insuffisance pancréatique, mais un cumul de deux actions pathologiques.

L'aspect d'hyperplasie thyroïdienne que l'on constate dans le plus grand nombre des cas de diabète implique-t-il une hypersécrétion thyroïdienne et une possibilité pour le corps thyroïde de contribuer à l'hyperglycémie ? — Rien ne démontre l'existence d'un trouble glycorégulateur d'origine thyroïdienne. Pour qu'il y ait un trouble décelable de la glycorégulation, mis en lumière par l'épreuve d'hyperglycémie au glycose, il faut en effet que le sujet présente une forte hyperthyroïdie, décelée, comme dans la maladie de Basedow ou l'adénome toxique, par un hypermétabolisme notable. Or, dans le diabète, il n'y a, en général, pas d'hypermétabolisme.

En outre, ces fortes hyperthyroïdies avec hypermétabolisme s'accompagnent généralement d'une série de symptômes qui font partie de la maladie de Basedow. Or, il n'y a, chez les diabétiques ordinaires, aucun symptôme de la série basedowienne. C'est ce qui, depuis longtemps déjà, nous avait conduit à rejeter la thèse de Lorand, qui voulait faire du diabète une conséquence de l'hyperthyroïdie.

Joslin et Cahen, qui ont étudié un grand nombre de ces cas, admettent que l'hyperfonctionnement du corps thyroïde ne peut être décelé, au cours du diabète sucré, que dans 1,52 % des cas.

L'association du diabète avec la maladie de Basedow se réalise d'ailleurs quelquefois en clinique. Il ne s'agit pas d'une forme pathogénique spéciale de diabète, le diabète thyroïdien causé par l'hyperthyroïdie, ainsi que nous l'avions pensé tout d'abord, mais en réalité d'un diabète vrai ou insulo-pancréatique, avec ses lésions des îlots de Langerhans, compliqué par un trouble glycorégulateur d'origine thyroïdienne.

III. — Surrénales

Les glandes surrénales ont été étudiées dans 20 cas de diabète concernant, au point de vue clinique, 5 cas de diabète bénin sans dénutrition azotée, 9 cas de diabète grave avec dénutrition azotée et acidose, et 6 cas de diabète bronzé. Dans aucune de ces observations, on n'avait noté des troubles cliniques d'hyper- ou d'hypofonctionnement des surrénales.

L'âge des malades de nos observations variait : pour les cas de diabète bénin, entre quarante-huit et soixante-deux ans ; pour le diabète grave, entre vingt-quatre et quarante-quatre ans, et pour le diabète bronzé, entre quarante et soixante-trois ans.

La durée apparente de l'évolution, longue en général dans les cas de diabète bénin (entre deux ans et demi et cinq ans) et de diabète grave (entre deux ans et neuf ans), a été beaucoup plus courte dans les cas de diabète bronzé (dans 5 cas sur 6, moins de huit mois).

La complication notée le plus souvent a été la tuberculose pulmonaire évolutive ulcéro-caséeuse : 8 fois sur 20 observations.

En dehors de la sidérose que nous avons notée dans la plupart des observations, l'altération observée le plus souvent a été la diminution de volume total ou partiel de la glande. Cette diminution de volume s'accompagne presque toujours d'altérations régressives des cellules épithéliales de la substance corticale. Il s'agit, en général, d'une diminution d'épaisseur de la zone glomérulaire et de la zone fasciculée. Les cellules de cette dernière zone sont souvent très pauvres en lipoïde. Ce type d'altération se rencontre surtout dans les cas de diabète grave. Nous l'avons noté 2 fois sur 2 cas à évolution aiguë, les deux sans complications septiques. D'autre part, cette altération est absente dans les cas de diabète bénin. La diminution de volume ou la sclérose de la substance médullaire n'a été observée que 4 fois sur nos 20 cas de diabète. Sur ces 4 cas, il s'agissait trois fois de diabète grave.

Erich Kraus avait déjà signalé qu'à l'examen histologique, les surrénales des jeunes diabétiques présentent des signes d'altération régressive ou même d'atrophie de la substance corticale. Dernièrement, G. Marañon, I. Morros et M. Izquierdo ont observé, dans deux cas de diabète grave avec dénutrition azotée et acidose et avec hypotension artérielle, des altérations atrophiques importantes intéressant surtout la substance médullaire. Par contre, Sh. Warren n'a retrouvé, dans une importante série de cas de diabète sucré, aucune altération caractéristique des surrénales.

Nos examens histologiques, comme ceux de Kraus et de Sh. Warren,

ne décèlent pas de graves altérations des surrénales. On peut s'en étonner, car les travaux des physiologistes tendent à accorder aux capsules surrénales un rôle important dans le mécanisme de la glycorégulation. Pour Zunz et Labarre, pour Falta, la sécrétion d'adrénaline par les capsules interviendrait constamment pour rétablir l'équilibre de la glycémie, après que celle-ci a été abaissée par la sécrétion d'insuline pancréatique. Ce que nous savons, depuis Blum, de l'action hyperglycémiante de l'adrénaline, pouvait aussi faire penser que certains diabètes, accompagnés d'hypertension artérielle, étaient en relation avec un état d'hyperépinéphrie.

Parmi nos sujets atteints de diabète bénin, plusieurs avaient eu de l'hypertension artérielle et un mal de Bright. Leurs capsules surrénales ne présentaient cependant point, à l'examen histologique, l'aspect d'organes en état d'hyperfonctionnement.

En règle générale, chez nos diabétiques, la substance médullaire ne présente aucune altération notable. Seule la substance corticale offre des indices de régression atrophique. Ces lésions ne sont point dans le même sens physiologique que les lésions du pancréas; la glande surrénale est hyperglycémiante, le pancréas est hypoglycémiant; or, nous avons trouvé des aspects d'insuffisance surrénale comme d'insuffisance pancréatique.

Ces lésions de sens opposé peuvent-elles réaliser une sorte d'antagonisme physiologique. On ne saurait le dire, pas plus ici qu'à l'occasion des lésions hypophysaires : ces insuffisances surrénales n'ont point empêché la plupart des diabètes que nous avons étudiés de présenter une symptomatologie et une évolution graves. D'ailleurs, les lésions surrénales portaient sur la substance corticale, et c'est la médullaire qui, par sa sécrétion d'adrénaline, peut exercer une action sur la glycémie. Dans ces conditions, l'on ne comprend pas la proposition de certains auteurs qui tentent de guérir les diabètes par la destruction des capsules surrénales au moyen des rayons X ou de la chirurgie (Cincinata).

Les lésions surrénales, sans intervenir dans le mécanisme pathogénique du diabète, penvent-elles du moins en modifier la symptomatologie et l'évolution ? A vrai dire, nous ne connaissons pas bien la symptomatologie de l'insuffisance cortico-surrénale.

L'état de la substance médullaire pourrait intervenir dans le taux de la tension artérielle. Cependant, nous n'avons point trouvé, à l'examen des capsules surrénales des diabétiques hypertendus, d'hyperplasie de la médullaire surrénale.

En somme, les résultats de nos recherches sur l'histologie des surrénales de diabétiques sont assez décevantes et nous arrivons à conclure, avec tous les auteurs et avec Marañon lui-même, que les capsules surré-

nales ne jouent vraisemblablement aucun rôle dans la pathogénie du diabète ordinaire.

Dans cette question, nous n'avons rencontré qu'un fait intéressant : c'est celui qui a été signalé par Marañon. Il a rapporté l'observation d'un jeune homme de seize ans, diabétique, atrophique (taille, 1 m. 30) et asthénique, ayant une hypotension très accentuée, qui, à la suite d'une injection d'insuline à la dose de 20 unités, fit une grave crise d'hypoglycémie et, après une dose de 30 unités, eut une crise d'épilepsie, tomba dans le coma et succomba; à l'autopsie, les capsules surrénales furent trouvées très petites (2 gr. et 2 gr. 70), avec une substance corticale normale et une substance médullaire très atrophiée. Le pancréas était très pauvre en îlots.

Il cite une seconde observation d'une femme atteinte de diabète grave avec acidose qui, après avoir reçu une injection de 40 unités d'insuline, tomba dans le coma hypoglycémique et mourut; à l'autopsie, on trouva également des capsules surrénales très petites (2 gr. et 2 gr. 80), fortement sclérosées et pauvres en adrénaline, un pancréas riche en îlots de Langerhans.

Ainsi, l'insuffisance surrénale chez les diabétiques peut être la cause d'une sensibilité exagérée à l'insuline et de grands accidents d'hyperinsulinémie. Et l'on doit se demander, en présence de certains diabétiques qui réagissent trop facilement à l'insuline et qui sont hypotendus, s'ils n'ont point de capsules surrénales dégénérées et ne se trouvent point dans la situation de ces addisoniens dont on connaît la susceptibilité très grande, allant parfois jusqu'à la mort, vis-à-vis de doses modérées d'insuline.

IV. — Glandes sexuelles

Notre étude ne concerne que les recherches faites dans deux observations de diabète bronzé. Le premier cas (observation Que...) présentait des phénomènes cliniques d'insuffisance génitale avec dépilation complète. L'examen histologique des testicules a montré l'existence de lésions régressives et pigmentaires très importantes de l'épithélium séminipare, avec absence de spermatogénèse et aspect atrophique des cellules de la glande interstitielle. Dans la deuxième observation, où il s'agissait aussi d'une cirrhose pigmentaire (observation Las...), l'aspect histologique des testicules était quasi normal et la sidérose absente. Il nous est donc difficile d'établir des conclusions sur les altérations des glandes sexuelles dans le diabète avec des observations dont le nombre est si réduit et dont les résultats sont opposés.

Expérimentalement, E. Kraus a obtenu dans quelque cas, chez des chats rendus diabétiques par pancréatectomie totale ou subtotale, des altérations atrophiques des canaux séminipares avec arrêt de la spermatogénèse, et chez la plupart des sujets, des lésions régressives des cellules interstitielles.

Plusieurs auteurs ont signalé déjà les rapports qui existeraient entre les glandes sexuelles et le métabolisme des glucides. Ainsi, L. Cornil et Jochman disent avoir observé une action favorable de l'extrait spermatogénétique dans certaines formes de diabète, et Cornil et Kissel ont rapporté l'observation d'un cas de diabète qui ne fut pas amélioré par l'insuline, mais qui l'aurait été par l'extrait spermatogénétique. Une observation du même genre, concernant une diabétique améliorée par la folliculine, a été publiée par Carnot, Terris et Caroll. Malheureusement, cette observation n'apporte aucune précision sur le régime alimentaire suivi par la malade. L'origine testiculaire ou ovarienne du diabète, ou du moins de certaines formes du diabète, a été aussi incriminée par Pende et son élève, C. Faelli.

Suivant Joslin, « il y a un parallélisme frappant entre le début et la fin de l'activité sexuelle et l'apparition du diabète ». Dans 47 % de ses 395 observations de diabète juvénile, l'apparition du diabète s'était produite en effet au moment de la puberté, de dix à quinze ans, et la plupart au commencement de la douzième année. Chez les adultes, Joslin a fait une constatation analogue : il a observé la plus grande morbidité du diabète pendant la cinquième décade de la vie.

Priesel et Wagner ont noté, dans leurs observations de diabète chez des fillettes âgées de douze à quinze ans, que la menstruation était apparue avant le début du diabète dans 15 % des cas; que, dans 6 % des cas elle coïncidait avec lui, tandis que, dans 79 % des cas, la menstruation ne s'était pas établie. Les mêmes auteurs avaient noté une diminution temporaire de la tolérance aux glucides chez les jeunes filles avant et pendant la période menstruelle.

DÉDUCTIONS PHYSIOLOGIQUES ET PATHOLOGIQUES

Nos recherches, comme celles des auteurs qui nous ont précédés montrent qu'à côté de la lésion insulo-pancréatique fondamentale, il existe chez les diabétiques des lésions des autres glandes endocrines. Ces lésions sont d'une importance secondaire. Peut-être, cependant, rendent-elles compte du mécanisme pathogénique du diabète ou de certains syndromes associés au diabète ?

Les études physiologiques ont mis en lumière l'existence de relations interglandulaires entre le pancréas et les autres glandes endocrines. Pour certains auteurs, comme Falta, ces relations interviennent à chaque instant dans la vie physiologique, et l'équilibre glycémique est le résultat des actions antagonistes du pancréas insulaire, de l'hypophyse, du corps thyroïde et des capsules surrénales. Les lésions des glandes endocrines chez les diabétiques sont-elles la traduction d'un état de réaction anormale de ces glandes capable de favoriser ou au contraire d'empêcher la production du diabète ? Nous avons vu que les uns (corps thyroïde, glandes génitales) agissent dans un sens favorable au diabète, tandis que les autres (hypophyse, surrénales) agissent dans un sens opposé. A voir des réactions aussi disparates, il est difficile d'admettre que les glandes endocrines jouent un rôle indispensable dans la glycorégulation.

Il est plus probable que la lésion du pancréas est responsable du trouble glycorégulateur diabétique et que celles des autres glandes endocrines rendent compte des associations du diabète avec divers syndromes qui modifient son aspect clinique.

Les lésions hypophysaires expliquent les arrêts de croissance et les insuffisances génitales qui sont l'apanage du diabète des jeunes sujets. Les adénomes hypophysaires avec hyperfonctionnement du lobe antérieur, qui forment le substratum anatomique de l'acromégalie et du gigantisme, donnent naissance à un trouble modéré de la glycorégulation n'ayant pas le caractère du diabète; lorsque l'acromégalie et le gigantisme sont associés à un véritable diabète, c'est qu'il y a en même temps une lésion insulo-pancréatique responsable du diabète. Ce diabète acromégalique a une physionomie clinique spéciale : ce n'est pas un diabète hypophysaire; c'est un diabète ordinaire ou insulo-pancréatique, compliqué d'un trouble glycorégulateur hypophysaire.

De la même manière, l'hyperplasie adénomateuse du corps thyroïde associée à la lésion insulo-pancréatique donne naissance au diabète des basedowiens qui n'est pas un diabète thyroïdien, mais un diabète pancréatique compliqué d'un trouble glycorégulateur thyroïdien. Dans les cas ordinaires de diabète pancréatique, les lésions du corps thyroïde sont trop légères pour produire de l'hyperthyroïdie et une véritable maladie de Basedow; peut-être seulement sont-elles responsables de l'élévation du métabolisme basal que l'on constate chez quelques diabétiques sans pouvoir en donner l'explication.

Les lésions régressives des glandes génitales observées dans le diabète expliquent l'insuffisance des fonctions génitales, qui est habituelle chez les diabétiques des deux sexes.

Les lésions des glandes surrénales, portant sur la substance médullaire, ne paraissent pas avoir ordinairement de conséquence clinique. On ren-

contre en effet aussi bien de l'hypertension que de l'hypotension artérielle chez les diabétiques.

Peut-être, cependant, l'hypertension qui se voit chez les diabétiques gras est-elle la conséquence de troubles surajoutés au diabète, d'un mal de Bright, par exemple; tandis que l'hypotension qui se voit dans les diabètes graves avec dénutrition azotée, des jeunes sujets, est-elle la traduction de la lésion médullo-surrénale ?

Ce n'est que dans des cas rares que le diabète s'accompagne de troubles spéciaux faisant penser à une perturbation importante des fonctions surrénales. On a invoqué cette perturbation dans le diabète des femmes à barbe; mais les observations publiées par Achard, par M. Labbé, ne sont pas favorables à cette interprétation. D'ailleurs, l'hyperpilosité et le virilisme impliqueraient un hyperfonctionnement surrénal, alors que les lésions habituellement trouvées chez les diabétiques indiquent au contraire un hypofonctionnement.

Les deux observations de Marañon, dans lesquelles une hypertrophie avec hypotension artérielle et hypersensibilité à l'insuline était en rapport avec une atrophie anatomique et fonctionnelle des surrénales, rendent compte de certaines formes rares qu'on pourrait désigner sous le nom de diabète avec hypoépinéphie. Dans ces cas, le trouble surrénal est associé au trouble pancréatique, mais il n'est en rien la cause du diabète.

L'hyperépinéphrie elle-même, qui est productive d'un trouble glycorégulateur, n'est pas capable de créer le diabète. On a pu se demander s'il n'existait pas un diabète surrénal; aucune observation n'en a été fournie. Ce que j'ai vu dans un cas de surrénalome hypertensif prouve que l'hyperépinéphrie n'est pas capable de réaliser le diabète vrai. Chez un malade qui subissait chaque matin une crise d'hypertension paroxystique accompagnée d'une crise d'hyperglycémie paroxystique avec glycosurie, il n'y avait point, dans l'intervalle des crises, de trouble glycorégulateur diabétique.

Ces déductions physiologiques et pathologiques font comprendre la constitution et la variété des types cliniques du diabète chez l'homme et montrent l'intérêt des recherches anatomo-pathologiques portant sur les glandes endocrines au cours du diabète.

Travail de la Clinique médicale A
et de l'Institut d'Anatomie pathologique (Strasbourg)

HÉMATÉMÈSES RÉPÉTÉES PAR VARICES DE L'ESTOMAC. SEPTICÉMIE VEINEUSE A MARCHE LENTE

par

Pr. MERKLEN, A. JACOB, L. ISRAËL et A. BERNIER (de Montréal)

L'observation suivante aide à comprendre l'origine de certaines hématémèses, en même temps qu'elle montre combien peut se prolonger la durée d'une septicémie veineuse.

Mlle W... (Virginie), trente-deux ans, entre à la Clinique médicale A le 1er mars 1933 pour hématémèses répétées.

Ses antécédents héréditaires et collatéraux sont les suivants : père mort de fièvre typhoïde à quarante ans ; mère, cinquante-cinq ans, atteinte de maladie de Dercum; deux frères et une sœur en bonne santé.

La malade signale, dans ses antécédents, une typhoïde à l'âge de neuf ans. Puis elle est restée tout à fait bien portante jusqu'en mars 1927.

A cette date, étant à Lyon, elle a été prise brusquement, après le repas de midi, d'un malaise léger accompagné d'une hématémèse de sang noirâtre, partiellement coagulé, du volume d'un verre à Bordeaux. Elle est examinée cliniquement et radiologiquement sans qu'on puisse déterminer l'origine de son hématémèse.

Tout rentre dans l'ordre, et Mlle W... se porte très bien jusqu'au mois de mars 1929.

A ce moment, indigestion légère suivie d'une suite d'hématémèses qui persistent pendant trois jours. La quantité de sang perdue semble avoir été assez importante. La malade, très fatiguée pendant quelque temps, récupère ses forces peu à peu. Rien d'anormal jusqu'en mars ou avril 1930, où éclate une nouvelle série d'hématémèses; celles-ci, depuis 1929, se répètent ainsi tous les

ans à la même époque, laissant chaque fois derrière elles une anémie et une asthénie plus ou moins longues.

Cette année (1933) c'est le 18 février, après un incident grippal bénin, que notre patiente est reprise par ses vomissements de sang, avec cette différence qu'ils sont plus abondants et entraînent une forte anémie.

Le médecin appelé procède à toutes les investigations cliniques, mais ne réussit pas à en déterminer la cause exacte.

Une gastrophotographie, pratiquée à cette époque par le docteur Bicart, mais interprétée plus tard seulement, permet d'émettre l'hypothèse rétrospective de varices de l'estomac.

La malade garde le lit et son état va s'améliorant. Mais le 28 février, elle rejette encore une importante quantité de sang, qui est rutilant. Le lendemain matin, 1er mars, hématémèses réitérées qui décident Mlle W... à se faire hospitaliser.

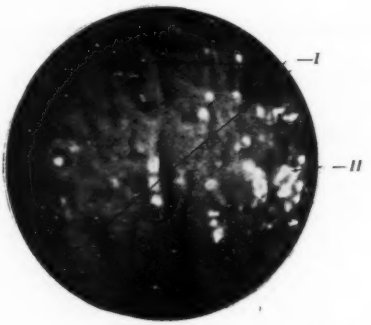

FIG. 1. — *Estomac. Image gastrophotographique.*
I, dilatations variqueuses (regarder à jour fixant).
II, taches réfringentes de mucus.

A l'entrée, nous nous trouvons en présence d'une jeune fille de taille et d'embonpoint moyens.

La figure est pâle, cireuse. Les téguments et muqueuses traduisent une anémie intense, une angoisse extrême, une dyspnée très marquée.

Pouls à 110°; température 38°5.

A peine couchée, notre patiente vomit du sang toujours rutilant, à la dose d'un verre à Bordeaux environ. Cette hématémèse est bientôt suivie d'une autre de même quantité. Le sang est mêlé à des mucosités gastriques. La thérapeutique anti-hémorragique, anthéma, émétine, hémostra, glace sur l'abdomen et diète absolue, semble avoir raison de l'hémorragie. L'angoisse s'apaise, ce qui permet l'examen dans le calme.

Le passé n'est en rien celui d'une digestive; pas de symptomatologie d'ulcère ou d'affection soit hépatique, soit splénique. Pas de signes d'affection sanguine.

L'abdomen, palpé avec prudence, est souple ; sensibilité légère à la région épigastrique.

Le foie et la rate sont normaux.

Muqueuses gingivales et buccales très pâles.

Réaction du gaïac dans les selles positive, comme il fallait s'y attendre.

Examen du sang : 3.040.000 globules rouges, 27.000 globules blancs, 41.000 plaquettes; temps de saignement et temps de coagulation normaux. Formule sanguine banale : poly, 80 % ; lymphocytes, 14 % ; monocytes, 6 %. Poïkilo et anisocytose ; polychromatophilie. En somme, pas de donnée qui puisse éclairer le diagnostic étiologique.

Submatité de la moitié inférieure de l'hémithorax gauche avec râles de congestion. Vibrations augmentées. Poumon droit normal. Ces signes pulmonaires semblent suffisants pour expliquer la température qui oscille autour de 38° à 38°5.

Autres appareils sans anomalies cliniques. La tension artérielle est de 105/60. Les urines ne contiennent ni albumine, ni sucre, ni urobilinogène.

Œdème sus-malléolaire discret bilatéral.

La malade se repose toute l'après-midi et la soirée du 1er ; elle est tranquille et passe un nuit relativement bonne.

Le 2 au matin, nouvelle alerte; hématémèse de volume semblable à celle de la veille. La malade est très angoissée et faible, recouverte de sueurs froides. Pas de perte de connaissance. Ergotine, glace sur la région épigastrique, morphine.

La journée s'écoule sans nouvel incident. De même le lendemain. Température oscillant toujours autour de 38°5. Pouls à 120. Adjonction à la thérapeutique anti-anémique d'un goutte-à-goutte glucosé. La nuit est assez bonne.

Le 4 au matin, la malade est prise d'une angoisse et d'une agitation extrêmes. La température est tombée à 37°4 ; mais le pouls est à 135, filant, mou.

Vers 9 heures du matin, nouvelle hématémèse de sang rouge de la valeur d'un verre.

Citrate de soude à 10 % intra-veineux à raison de 20 centimètres cubes, avec 2 ampoules de spasmalgine hypodermiques. Une demi-heure plus tard, nouvelle hémorragie gastrique, plus importante que la première.

La numération globulaire pratiquée entre les deux hémorragies nous donne 1.220.000 globules rouges.

Après la seconde hématémèse, transfusion de sang de 125 centimètres cubes ; arrêt immédiat de l'hémorragie. Malade très faible ; dyspnée intense et disproportionnée par rapport à l'anémie.

Un nouvel examen pulmonaire montre que s'est constitué un gros foyer de condensation à la base gauche (enveloppements, ventouses vers le soir).

Insomnie dans la nuit du 4 au 5. Etat lipothymique, dyspnée extrême, gaïac très fortement positif.

Devant ce tableau, deuxième transfusion de 200 centimètres cubes de sang de la mère de la malade.

Le lendemain *6 mars*, malgré la transfusion de la veille, hématémèse que le citrate de soude intra-veineux enraye. Etat général mauvais. Etat pulmonaire de plus en plus important; gros foyer de broncho-pneumonie pseudo-lobaire à gauche.

Le 7, transfusion de 200 centimètres cubes de sang maternel. La malade expectore difficilement des crachats muco-purulents, sans bacilles de Koch.

Première selle spontanée : gaïac ++.

Le 8, situation plus mauvaise que la veille. Globules rouges : 1.400.000.

Quatrième transfusion de 250 centimètres cubes. Pouls 110; température 37°2. La transfusion améliore nettement l'état général.

Les journées des *9 et 10* mars sont relativement bonnes; l'ensemble s'est encore amélioré. La malade est beaucoup moins anxieuse; elle dort bien. La température oscille toujours autour de 38°5, et le pouls à 120 environ.

Le 11, au matin, dyspnée très intense ; apparition d'un œdème important de la jambe droite et fourmillements dans le bras droit.

Les signes pulmonaires se développent. Dyspnée marquée. Tachycardie à 135, contrastant avec la chute de température à 36°8. Globules rouges 1.680.000; globules blancs 32.000.

Digitale, sérum glucosé; cinquième transfusion de 125 centimètres cubes de sang maternel citraté.

Une demi-heure plus tard, frissons violents, sueurs froides, malaise, angoisse extrême. On réchauffe la malade et on administre alternativement du camphre, de l'adrénaline et de l'hypophysine. Peu à peu, sédation des phénomènes précédents et retour à un calme relatif vers 8 heures du soir.

La nuit du 11 au 12, *la journée du 12* et *la nuit du 12 au 13* sont satisfaisantes. Température autour de 37°, pouls autour de 110, tension artérielle à 110/65. La formule sanguine, revue le 13, est identique à la première.

Par contre, les signes pulmonaires sont très intenses et la patiente rejette avec peine une expectoration muco-purulente à Ziehl négatif.

Le 14, clocher thermique à 38°4, avec pouls à 110-120. Les signes pulmonaires dominent de plus en plus la scène depuis la veille : ventouses, enveloppements, expectorants et toni-cardiaques. En outre, progression de l'œdème, qui devient bilatéral, jusqu'aux cuisses ; cet œdème se retrouve aux deux mains. Fourmillements dans les bras qui sont très pénibles.

Le lendemain *15 mars*, état général sensiblement analogue. Persistance des signes pulmonaires; température à 36°; le pouls monte à 125. L'œdème des membres inférieurs n'a pas progressé, mais celui des mains commence à remonter aux avant-bras.

Les 16 et 17, la chute thermique s'accentue pour atteindre, le 17 au soir, 35°8 ; pouls à 135.

La malade se rend parfaitement compte de la gravité de son état, qu'elle envisage avec calme. Elle demande à sa famille de nous permettre de pratiquer son autopsie, « afin que ses souffrances, dit-elle, puissent servir à soulager celles d'un autre, si jamais il se trouvait un cas analogue au sien ».

La nuit *du 17 au 18*, qui s'annonçait calme, devient brusquement très mauvaise à partir de une heure du matin. La malade réclame sa fin et s'éteint après quelques heures de très grandes souffrances, à cinq heures du matin.

AUTOPSIE. — Jeune femme de trente-deux ans, de taille moyenne, nullement amaigrie. Conjonctives très pâles. Les membres inférieurs sont assez fortement œdématiés jusqu'au-dessus des genoux. Les membres supérieurs le sont moins ; l'œdème est accentué surtout aux mains et aux avant-bras.

A l'ouverture du cadavre, on note un pannicule adipeux d'épaisseur moyenne. Le sang s'échappant des vaisseaux du cou est rouge clair ; il est très fluide ; on dirait de l'eau teintée de sang.

Au niveau de leur abouchement, les deux veines iliaques apparaissent chacune obstruée par un caillot qui adhère à leurs parois; le centre est ramolli et laisse échapper une substance blanchâtre fibrineuse. Ces deux caillots se continuent jusqu'au niveau des arcades iliaques où ils ne sont plus ramollis en leur centre.

On note, dans le péricarde, un excès assez notable de liquide séreux citrin clair.

Le cœur est globuleux et augmenté de volume, de consistance flasque, arrêté en diastole ; il projette sa pointe à droite.

La dilatation cardiaque porte surtout sur le ventricule gauche ; de nombreux caillots fibrineux s'insèrent entre les piliers du myocarde qui est très mou, pâle, de couleur feuille morte.

FIG. 2. — *Estomac. Pièce macroscopique étalée.*
I, tumeur variqueuse. *II*, œsophage et cardia.

Le lobe moyen du poumon droit présente des infarctus pyramidaux.

La plèvre pariétale gauche est recouverte de fausses membranes purulentes. Epanchement d'aspect louche à la base, de 150 centimètres cubes.

Une scissurite ancienne unit les deux lobes gauches. La plèvre viscérale enveloppant tout le lobe inférieur est très épaissie et mesure un demi-millimètre. Le lobe supérieur est de consistance dure, s'affaisse mal ; les 2/3 supérieurs sont carnifiés ; le 1/3 inférieur est parsemé de zones de condensation et de nombreux petits foyers caséeux, dont certains infiltrés de chaux. En somme, foyers confluents de broncho-pneumonie sur un fond de bacillose chronique.

Ganglion sus-claviculaire droit caséeux. Le massif ganglionnaire inter-trachéo-bronchique est en voie de calcification. Les ganglions du hile splénique et du hile hépatique sont soit caséifiés en tout ou partie, soit calcifiés.

A l'ouverture des poumons, les vaisseaux, tant artères que veines, laissent sourdre des moules fibrineux.

Le mésocôlon transverse, à son insertion gastrique, est sillonné de nombreuses varicosités.

Sur la face postérieure de l'estomac, près de la grande courbure, à 5 centimètres du cardia, se voit un paquet d'aspect angiomateux large de 5 centimètres, long de 6 cm. 5, à contours géographiques, surélevé de 1 cm. 75 en son centre. La section révèle des vaisseaux oblitérés les uns par des thrombus rouges, les autres par des thrombus blancs ; entre ces vaisseaux, treillis de fibres blanchâtres scléreuses. On ne décèle aucune perforation vasculaire.

A côté et en bas de ce paquet variqueux, une ulcération peu profonde n'atteignant pas la musculeuse s'étale sur 2 centimètres de long et 1 centimètre de large. Le 1/3 inférieur de la muqueuse stomacale présente un aspect mame-

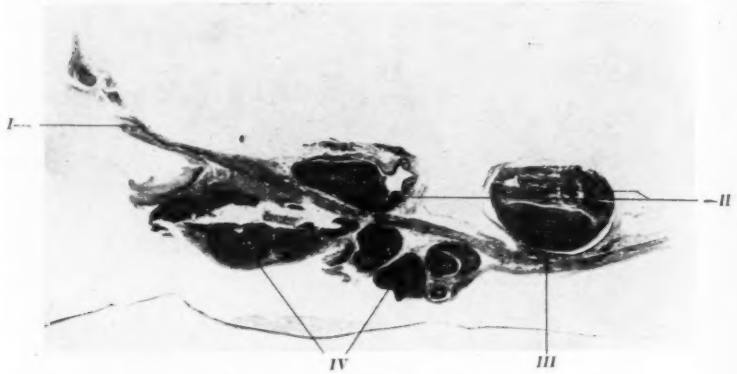

FIG. 3. — *Estomac. Coupe histologique.*
I, muqueuse gastrique. *II*, varices sous-muqueuses.
III, couche des musculeuses. *IV*, varices sous-séreuses.

lonné. Autre petite ulcération anfractueuse, allongée, de 1 cm. 5 sur 0,5, située au tiers supérieur de l'iléon.

Pancréas et rate sans anomalies, si ce n'est que les veines sont aussi thrombosées par des caillots de fibrine.

Le foie est œdémateux, de coloration un peu pâle, rappelant celle de la glande thyroïde. On retrouve une thrombose ramollie dans les ramifications de la veine porte.

La couche des lipoïdes des surrénales est décolorée.

La corticale des reins est pâle, la médullaire en aspect de cocarde. Piqueté hémorragique sur les bassinets.

L'examen histologique permet les constatations suivantes :

I. ESTOMAC. — 1° *Muqueuse.* — Légèrement atrophique avec nombreux foyers d'infiltration lymphocytaire au contact de la muscularis mucosæ.

Les culs-de-sac glandulaires ne présentent rien de particulier. L'aspect d'ensemble est celui de la gastrite interstitielle, comme le faisait prévoir l'aspect macroscopique.

Les vaisseaux muqueux sont fortement dilatés ; leurs parois ne présentent pas d'altération notable.

2° *Sous-muqueuse.* — Fortement sclérosée, elle est le siège d'une série de varices thrombosées et très augmentées de calibre. Les veines sont dilatées tantôt vers la muqueuse qu'elles repoussent, tantôt vers la musculeuse qui est étirée et atrophiée à leur contact.

La paroi de ces veines est extrêmement mince ; elle se compose uniquement d'un anneau scléreux parsemé de fibres élastiques plus ou moins continues.

La lumière est occupée par des thrombus adhérents à la paroi du vaisseau sur la plus grande partie de sa circonférence, ce qui fait que l'endoveine a pratiquement disparu.

Ces thrombus, fortement organisés et infiltrés de leucocytes, présentent des couches successives témoins de leur organisation lente. A certains endroits où la formation est plus récente, l'organisation est beaucoup moins manifeste et donne l'image du thrombus mixte en cocarde.

Certaines veines présentent des images très nettes d'endophlébite chronique.

3° *Musculeuse.* — Les musculeuses sont atrophiques et présentent des solutions de continuité au contact des veines variqueuses qui ont forcé leur barrage et viennent ainsi affleurer à la sous-séreuse.

4° *Sous-séreuse.* — Elle est aussi le siège de dilatations veineuses importantes dont les caractères rappellent en tous points ceux des varices de la sous-muqueuse ; mais elles ne sont recouvertes vers l'extérieur que par une très mince couche de tissu adipeux.

Ajoutons que le diamètre moyen de ces dilatations variqueuses, sur la coupe, est de 4 sur 4 millimètres. Mais certaines d'entre elles présentent des diamètres qui atteignent ou dépassent le centimètre.

II. Intestin. — La petite ulcération de l'iléon, de 1,5 sur 0,5 cm., est allongée et ovalaire. La destruction intéresse la muqueuse jusqu'à la muscularis mucosæ qui, elle, se montre intacte. Le fond du cratère est occupé par un exsudat leucocyto-fibrineux avec polynucléaires. La sous-muqueuse sous-jacente est le siège d'une infiltration de type lympho-histio-plasmocytaire.

A un certain endroit, on remarque la présence d'une cellule géante à noyaux marginaux très nombreux.

A noter l'extrême dilatation de tous les vaisseaux, muqueux et plus encore sous-muqueux, la dilatation veineuse étant plus marquée que l'artérielle.

III. Veine iliaque. — Thrombose multistratifiée occupant la plus grande partie de la lumière du vaisseau.

Au centre, zone ramollie permettant une circulation ralentie qui se traduit par une sédimentation intense de globules rouges.

Les parties anciennes du caillot sont fortement organisées et infiltrées de leucocytes en très grande abondance.

La paroi de la veine montre, ça et là, quelques proliférations endoveineuses avec un fin lacis de fibres élastiques dissociées. Le reste de la paroi est très atrophié, dans son ensemble, par une sclérose intense accompagnant la dilatation.

L'artère juxta-veineuse ne présente pas d'anomalie notable.

IV. Pancréas. — *A un faible grossissement*, on est frappé par l'abondance et la dimension des îlots de Langerhans ; on en voit jusqu'à vingt par champ, la moyenne étant d'une quinzaine.

L'aspect de la glande exocrine frappe par sa densité et sa coloration très foncée.

A un fort grossissement, les îlots font voir des cellules très grandes, et les limites des îlots et de la partie exocrine avoisinante sont souvent difficiles à distinguer. Le passage de la structure exocrine vers la structure endocrine est, par places, tout à fait insensible ou à peine sensible.

Les sinusoïdes, à l'intérieur des îlots, sont nettements visibles grâce à leur notable dilatation.

Les cellules de la partie exocrine sont très colorées, bombées et semblent bourrées de matières sécrétées.

Les limites lobulaires sont effacées du fait de l'accolement intime des différents lobules.

V. Foie. — La travée hépatique ne présente aucune dégénérescence. Tout au plus est-elle de coloration variable, tantôt rouge foncé par l'éosine, tantôt pâle. Les portions foncées sont bordées de sinusoïdes très dilatés ; les portions pâles sont irriguées par des sinusoïdes de bien moindre calibre. Cette différence de coloration s'explique peut-être par la compression, les parties trabéculaires les plus comprimées étant plus foncées à cause de la plus grande densité du protoplasme, alors que, dans les parties plus claires, le protoplasme est moins dense.

En plus de cette dilatation des sinusoïdes, il faut aussi noter celle des vaisseaux des espaces-portes et surtout des veines, où l'on retrouve souvent un anneau fibrineux collé à l'endoveine.

VI. Rate. — Pulpe blanche normale.

Pulpe rouge : cordons pauvres en lymphocytes ; polynucléaires nombreux. Fibro-adénie diffuse avec abondantes et grosses travées fibreuses. Dans l'ensemble, prolifération importante des cellules réticulo-endothéliales de la trame.

VII. Reins. — *Les glomérules* ne présentent guère d'altérations appréciables.

A noter, cependant, une ou deux thromboses glomérulaires partielles (quelques pains en cire à cacheter). Plusieurs glomérules montrent une dilatation de leur peloton vasculaire ; on individualise facilement les globules rouges.

Les *tubes contournés* se montrent la plupart normaux. Quelques plages où les cellules ont l'aspect momifié avec acidophilie marquée et pycnose nucléaire; elles sont rares et réparties très irrégulièrement.

Le reste du tube urinaire ne présente pas d'anomalie appréciable.

Les *vaisseaux* sont très fortement dilatés dans l'ensemble des deux reins. Les veines le sont plus que les artères.

A la limite cortico-médullaire du rein gauche, on voit une veine très dilatée, dont la lumière est obstruée par un thrombus organisé et fortement infiltré de leucocytes et de polynucléaires plus ou moins détruits. A un certain niveau, ce thrombus présente une zone de ramollissement.

VIII. Thyroïde. — Hyperplasie diffuse discrète avec un petit adénome microscopique et quelques rares infiltrats lymphocytaires.

Les vésicules sont remplies d'une colloïde qui ne présente pas partout la même densité.

IX. Ovaire. — Scléro-kystique avec quelques restes de corps jaune et quelques follicules de de Graaff.

L'interprétation de ce cas demande réflexion.

Voilà une femme qui, en 1927 et chaque année, de 1929 à 1933, a présenté des hématémèses, et cela toujours vers le printemps. Dans les intervalles santé apparente parfaite.

Cette évolution n'est pas de celles qu'on a l'habitude de constater au cours des altérations organiques courantes du tube digestif.

Des examens radiographiques répétés, à Lyon et ailleurs, n'avaient d'ailleurs jamais permis de constater aucune altération du *tube digestif*.

Toutefois, l'examen gastrophotographique avait montré des dilatations vasculaires probables; mais nous n'en avons eu connaissance qu'après la mort de notre patiente.

Fallait-il incriminer une *affection du sang* ?

La formule sanguine, recherchée deux fois, s'est montrée banale. Les globules rouges étaient de 3.040.000 à l'entrée, en rapport avec la spoliation sanguine récente; l'hémoglobine de 58 % concordait avec le nombre des globules rouges. Plus tard, les résultats étaient de même ordre. La leucocytose de 27.000 était à rapporter à un état pulmonaire aigu concomitant. Temps de saignement et de coagulation normaux. Pas de signe du lacet. Par contre, thrombopénie à 41.000 plaquettes. Ce symptôme isolé ne suffisait pas à admettre un état hémogénique.

Rate normale; pas de signes de leucémie. De même, les hémorragies gastriques d'origine splénique ne pouvaient être retenues en l'absence de splénomégalie.

Rien non plus du côté du *foie*, de dimensions normales. Les urines ne contenaient ni urobilinogène, ni urobiline, ni sucre. Aucune donnée, dans les antécédents de la malade, qui autorise à songer à une affection hépatique. Notre patiente n'était certainement pas une alcoolique. Les hématémèses pouvant être un symptôme isolé de cirrhose, nous avons poussé dans ce sens sans aboutir.

Réserves faites pour ce que nous auraient appris des recherches impossibles par suite de l'état de gravité de la malade, telles que transit radiologique, tubage gastrique, explorations fonctionnelles et radiologiques du foie, nous étions hors d'état d'émettre un diagnostic valable. Nous tenons toutefois à signaler les services que, les circonstances aidant, nous aurions pu attendre à ce moment de la gastrophotographie.

L'autopsie, pratiquée aussitôt après la mort, fut démonstrative. A l'ouverture de l'estomac, sur le fundus, à gauche du cardia, sur la paroi postérieure, faisait saillie une tumeur vasculaire de la grosseur d'un poing. Elle ne portait pas trace d'ulcération macroscopique. Et, cependant, il est évident qu'elle était responsable des accidents hémorragiques. Les vaisseaux, de calibre inégal et tous thrombosés, faisaient penser dès

l'abord à un angiome; mais l'examen microscopique devait bientôt montrer qu'il s'agissait purement de varices.

Par ailleurs, thromboses généralisées du système veineux : veines iliaques et fémorales, veines hépatiques et spléniques, veines pulmonaires, avec signes d'ischémie de certains organes (pancréas, rate, etc.).

Cette thrombose, étudiée plus particulièrement sur les veines iliaques, se présentait comme une thrombose d'organisation très lente, avec infiltration discrète et presqu'uniquement leuco-plasmocytaire, signature d'un processus d'allure chronique. La circulation a pu s'y faire partiellement par ramollissement central du caillot.

Nulle part nous n'avons réussi à trouver d'amas microbiens; nulle part, non plus, la paroi veineuse elle-même n'était lésée comme cela se voit dans les processus aigus. La seule altération importante résidait en une dilatation plus ou moins marquée et semblable à celle de l'inflammation variqueuse chronique habituelle du système veineux. Ainsi les varices de l'estomac se manifestaient-elles comme un des éléments d'une affection diffuse à tout ce système, élément qui, par son siège et son importance, avait été la cause de la mort. Et ainsi les hémorragies gastriques auxquelles nous avons assisté ne constituaient qu'un épiphénomène d'une maladie d'ensemble.

Revenant à la clinique, rappelons que notre malade, à son entrée dans le service, offrait les symptômes d'un état infectieux assez menaçant pour impliquer un pronostic rapidement fatal. La broncho-pneumonie gauche pouvait certes justifier la situation. Mais celle-ci se compliquait de l'existence d'œdèmes des membres inférieurs qui, atténués d'abord, se mirent à monter jusqu'aux cuisses pour prendre les membres supérieurs sept jours avant la mort, en progressant sans cesse; des fourmillements s'y associaient, de plus en plus pénibles. Ces œdèmes étaient-ils provoqués par les thromboses iliaques ? L'autopsie nous montra que ces dernières évoluaient depuis longtemps, ce qui justifie mal l'hypothèse. Etaient-ils liés à l'anémie ? Le parallélisme manque aussi entre les pertes de sang et les œdèmes, celles-ci étant bien antérieures. Fallait-il tout simplement incriminer une défaillance du cœur sous l'effet de la lésion pulmonaire ? C'est bien probable. Quant aux fourmillements, ils semblaient sous la dépendance de l'œdème, peut-être par suite d'une irritation des nerfs par la sérosité.

Les infarctus du poumon gauche relevaient-ils des thrombo-phlébites ou se liaient-ils à de la thrombose cardiaque infectieuse ? Nous ne savons.

D'ailleurs, toutes ces questions sont d'un intérêt secondaire auprès de celle qui vient tout naturellement à l'esprit, relative aux rapports entre la tumeur stomacale variqueuse hémorragipare et les thrombophlébites diffuses que nous avons constaté être d'origine ancienne et d'évolution

lente. Ces rapports ne peuvent prêter à discussion que sur leur nature.

Aussi, convient-il tout d'abord de poser en fait que les thrombo-phlébites répondent à un état de septicémie veineuse, affection que l'on connaît bien depuis la description princeps de Vaquez et Leconte et qui se spécifie par sa marche prolongée, par ses étapes, par sa gravité habituelle.

On pourrait imaginer que les varices de l'estomac constituent le point de départ de la maladie; elles auraient servi de porte d'entrée à des éléments microbiens qui auraient essaimé le long du système veineux en colonisant çà et là. Cette explication reste forcément parcellaire, car elle est muette sur la genèse des varices.

Mais ces varices elles-mêmes ne représenteraient-elles pas une localisation de la septicémie veineuse, qui, reconnaissable par les thromboses engendrées le long des vaisseaux des membres, se spécifierait au niveau de l'estomac par des lésions en foyers dans tout un bouquet variqueux ?

Cette seconde alternative paraît plus satisfaisante que la précédente; elle autorise à voir dans les diverses hématémèses l'expression d'une poussée évolutive de la septicémie. Mais elle oblige à accepter l'idée d'une infection singulièrement longue et persistante, ce qui cependant, vu la durée ordinaire des septicémies veineuses, ne distinguerait notre cas des faits habituels que par une question de degré; la thrombose, nous l'avons dit, se révélait du reste comme l'expression d'un processus de durée très prolongée. Elle oblige de plus à accepter que, pendant plusieurs années, dans l'intervalle des vomissements de sang, la malade ait fait figure de sujet bien portant, alors que de la fièvre évolue d'ordinaire à bas bruit et que les patients sont plus ou moins touchés par le processus toxi-infectieux.

De fait, les observations comme la nôtre ont cette faiblesse de demeurer fatalement incomplètes; tout y échappe sur l'installation et les stades de début. Nous ignorons même beaucoup de la phase d'état; la malade ne s'est confiée à nous que pour une hématémèse plus grave que les précédentes, suivie d'une bronchopneumonie terminale.

L'existence de lésions tuberculeuses des ganglions, caséeuses et calcifiées, pose la question de l'origine bacillaire de cette septicémie. Le tableau assez spécial de ce cas serait de la sorte en rapport avec la rareté de l'étiologie. Ceci dit à titre surtout indicatif.

De toutes façons, cette observation nous paraît pouvoir être rangée au nombre de celles qui continuent à échafauder l'histoire des diverses formes de la septicémie veineuse. Il est intéressant de noter que cette maladie puisse expliquer certaines hémorragies à répétition, surtout à une époque où l'esprit médical prête attention aux hématémèses non classées.

BIBLIOGRAPHIE

1. LETULLE : « Varices de l'estomac. » (*Presse Médic.*, 1898, p. 313.)
2. VAQUEZ et LECONTE : « La septicémie veineuse lente. » (*Presse Médic.*, 1921, p. 273.)
3. RAYNAUD-LACROIX et BOUTIN : « Septicémie veineuse subaiguë. » (*Bull. et Mém. de la Soc. méd. des Hôp.*, 1923, séance du 29 juin, p. 1031.)
4. CAÏN (A.) et OURY (P.) : « Septicémie streptococcique mortelle à manifestations veineuses primitives. » (*Bull et Mém. Soc. méd. des Hôp.*, 1923, séance du 7 décembre, p. 1699.)
5. MERKLEN (P.), FONCIN (R.) et ADNOT (A.) : « Septicémie veineuse à forme séreuse et phlébite thoraco-cervicale. » (*Bull. et Mém. de la Soc. méd. des Hôp.*, 1926, séance du 26 mars, p. 567.)
6. LOEPER, LEMAIRE et MERKLEN (P.-F.) : « Hématémèses d'origine hémocrasique et d'origine angiotrophique. » (*Bull. et Mém. de la Soc. méd des Hôp.*, 1932, séance du 22 février, p. 235.)
7. KUMMER (M.) : « Gastrorragies et entérorragies cryptogènes. Discussion. » (*Soc. de Gastro-Entérologie*, t. VII, 1924, p. 743.)
8. DEMOLE : « Contribution à l'origine des hématémèses. » (*Thèse* de Paris, 1931.)
9. STADELMANN : « Ueber seltene Formen von Blustungen im Traches gastro-intestinalis. » (*Berliner Klin. Wochenschr.*, 1913, p. 825.)
10. KAUFMANN : *Lehrbuch der pathologischen Anatomie.*
11. HENKE-LUBARCH : *Handb. der speziellen pathologischen Anatomie u. Histologie.*
12. HICKEL (P.) et NORDMANN (J.) : « Le rôle du système excréteur du pancréas dans la genèse des îlots de Langerhans. » (*Ann. d'Anat. pathol.*, t. III, n° 6, juin 1926.)

ADÉNOME GLANDULAIRE BASO-CELLULAIRE DE LA POINTE DE LA LANGUE CHEZ UNE MALADE DE SEIZE ANS

par

F. CURTIS et P. RAZEMON
(de Lille)

OBSERVATION

L... (Rachel), âgée de seize ans, entre, le 27 septembre 1928, dans le service de M. le professeur Lambret, pour une tumeur de la langue. On ne relève, dans ses antécédents, aucun fait digne d'être noté.

Il y a un an environ, la malade s'est aperçue de la présence, à la partie inférieure de la pointe de la langue, d'une petite tuméfaction de teinte rougeâtre, sessile, du volume d'un pois. Cette tumeur, dure au toucher, ne provoque ni douleur ni gêne fonctionnelle. C'est son augmentation progressive du volume qui a incité la malade à entrer à l'hôpital.

A l'examen, on constate une tumeur située exactement sur la ligne médiane de la face inférieure de la langue, et dont la partie antérieure se trouve à environ 7 à 8 millimètres de la pointe (fig. 1).

Cette tumeur ovoïde, à bords légèrement polycycliques, mesure environ 2 cm. 5 de longueur sur 2 cm. de largeur. Mince en avant, elle se surélève en arrière pour former un versant abrupt de 1 centimètre de hauteur environ. Elle est nettement limitée de toutes parts. Sa coloration est irrégulièrement blanchâtre, mais nettement plus pâle que le reste de la langue.

La muqueuse qui la recouvre est normale et lisse; on ne trouve aucune trace d'ulcération. Seule une petite région de la surface d'une lentille située au point culminant, en arrière et un peu à droite, présente une surface tapissée de petites formations cornées donnant au toucher la sensation d'une langue de chat.

A la palpation, on constate que cette tumeur est dure et fait corps avec le reste de la langue.

On relève la présence de petits ganglions sous-maxillaires, durs, roulant sous le doigt. Il en existe également quelques-unes dans les régions inguinales.

L'examen des autres organes est absolument négatif. La réaction de Bordet-Wassermann est négative.

Intervention (le 5 octobre 1928). — Ablation de la tumeur par résection cunéiforme de la pointe de la langue, sous anesthésie locale. Suture de la langue au catgut. A la section, la tumeur paraît constituée par des lobules encapsulés d'un tissu dur criant sous le scalpel. Les suites immédiates sont très simples.

Mais la malade revient dans le service le 4 mars 1929, parce que la tumeur a récidivé.

On sent, en effet, dans l'épaisseur de la langue, au niveau de la cicatrice,

Fig. 1. — *Profil de la malade indiquant le siège et l'aspect de la tumeur.*

une masse indurée et faisant corps avec elle; deux petites tumeurs sont visibles, l'une au-dessous, l'autre au-dessus de la langue. Elles ont le même aspect que la tumeur primitive.

Nouvelle intervention le 11 mars 1929. Large excision cunéiforme de la pointe de la langue.

La malade rentre chez elle le 24 mars. Elle donne de ses nouvelles le 13 novembre 1930. Elle va bien. La tumeur n'a pas récidivé. En février 1934, la guérison se maintenait.

DESCRIPTION HISTOLOGIQUE. — Les deux petites tumeurs, primitive et secondaire, mesurent environ 20 millimètres en travers sur 10 millimètres d'épaisseur; la secondaire est un peu plus grosse, toutes deux atteignent environ le volume de la moitié d'une grosse noisette. Leur structure n'est pas absolument identique, bien que de même nature; elle est beaucoup plus simple dans la récidive, où les altérations sont beaucoup plus limitées. Nous décrirons d'abord la tumeur primitive dont l'aspect d'ensemble est reproduit dans la figure 2.

Il existe dans toute cette coupe (fig. 2) un léger degré d'œdème interstitiel dû à l'injection anesthésiante. Au niveau de son bord droit, comme séparé

FIG. 2. — *Coupe d'ensemble de la tumeur primitive.* (Gross. 6/1.)
A droite, glandules normales et artériole avec thrombus pariétal; à gauche, kystes. Au centre, amas de bourgeons néoplasiques pleins, qui paraissent vides par suite de la transparence des cellules et du faible grossissement. On y voit de plus l'indépendance de la tumeur de la surface.

par une légère fente des tissus, se montre un groupe de glandules muqueuses normales, au-dessous duquel on voit une artériole à parois épaissies contenant un petit thrombus pariétal en transformation fibreuse. Vers le bord gauche, prédominent des formations kystiques dont nous étudierons l'origine.

La surface de la tumeur est recouverte d'un épithélium pavimenteux stratifié très épaissi, mesurant en certains points de 600 à 900 μ. Les bourgeons interpapillaires sont volumineux et s'enfoncent profondément entre les papilles du derme, dans lequel existent de larges vaisseaux lymphatiques visibles dans la figure 2, les uns horizontaux, d'autres verticaux qui remontent presque jusqu'au contact de l'épithélium. Tout le reste de la coupe est occupé par

des cordons et des amas lobés ou lobulés de cellules claires disséminées dans un stroma conjonctif bien développé.

Ces formations, dans la figure 2, peuvent être prises pour des kystes parce qu'au grossissement employé, les cellules transparentes ne sont pas visibles. En réalité, il n'y a de vrais kystes que vers le bord gauche de la figure 2. On peut, d'autre part, remarquer que, vers le bord inférieur de la coupe, persistent des bourgeons néoplasiques qui viennent affleurer à la surface, indiquant nettement que la tumeur n'a pas été enlevée en totalité et se prolonge certainement dans la profondeur. Examinons maintenant de plus près la structure histologique.

Les petits acini des glandules normales, situés au bord droit de la figure 2, mesurent environ de 50 à 60 μ; leurs canaux excréteurs, 120 μ. Ils sont tapissés de grandes cellules muqueuses cylindriques à noyau basilaire, se colorant vivement par le mucine-carmin et reposant sur une membrane basale bien accusée.

Les conduits excréteurs sont revêtus de petites cellules cubiques disposées sur deux rangs. Cette double assise cellulaire semble disparaître au niveau des acini sécréteurs; mais en les examinant de plus près, on arrive à distinguer, çà et là, un ou deux noyaux sous-jacents aux cellules muqueuses, ou s'insinuant entre elles, sous forme d'un petit triangle. Il existe donc bien, dans les acini, des cellules basales rares disposées en une couche discontinue. Ce sont elles qui, précisément, vont jouer un rôle dans la production du néoplasme.

Tout le centre de la tumeur est formé de cordons allongés ou d'amas arrondis ou lobés de petites cellules rappelant, par leur disposition, des groupes d'acini glandulaires distendus et disséminés dans un stroma conjonctif qui se continue avec la zone sous-épithéliale du derme et s'étend, dans la profondeur, jusqu'au plan des muscles striés sur lequel il repose sans interruption de tissu cellulaire lâche, comme cela a lieu dans la langue normale. Ces cordons et amas de cellules sont en général pleins. Quelques-uns se disposent en rosaces, comme le feraient des acini autour d'un canal sécréteur, mais celui-ci fait défaut. En un point de la coupe, on voit, au centre d'un groupe de lobules, la section d'un bourgeon épidermique; mais, en aucun point, il ne se continue avec les formations néoplasiques qui en restent séparées par une mince couche de tissu conjonctif. Cette disposition ne peut provenir que de coupe d'un bourgeon interpapillaire situé dans un plan latéral, au voisinage des glandules très proches de la surface, ce que confirment des coupes en série qui décèlent la continuité épithéliale de ce bourgeon. Dans deux régions seulement, vers la surface et vers la base d'implantation, les éléments de la tumeur semblent rejoindre le revêtement pavimenteux stratifié, mais un examen précis permet de reconnaître qu'il ne s'agit ici que d'un contact secondaire. Celui-ci s'effectue en des points où existe un dénivellement de la surface entraînant une pénétration plus profonde des bourgeons épithéliaux, qui entrent en contact avec la tumeur sans aucune transition histologique. Tantôt, ils se montrent comme coiffés d'une petite calotte de cellules muqueuses, ou en continuité plus ou moins apparente avec un canal dilaté rempli de cellules néoplasiques éparses, sans qu'il y ait jamais de passage graduel de l'une à l'autre formation.

Il faut noter, enfin, que la tumeur est nettement reliée à la surface épithéliale par des conduits excréteurs. Sur plusieurs coupes, on rencontre un long canal de 120 μ de large, qu'on peut suivre dans la profondeur sur une étendue de

près de 0 mm. 9, avec les cordons du néoplasme d'une part, et avec l'épithélium pavimenteux superficiel de l'autre. La traversée épithéliale fait seule défaut. Il n'y a donc pas de doute possible sur l'origine glandulaire de la tumeur.

Les cordons, amas ou lobules néoplasiques, mesurent de 120 μ à 240 μ et même jusqu'à 500 μ; ils sont formés de cellules de 25 à 30 μ, d'un aspect très particulier.

Ainsi que le montre la figure 3, elles sont assez grandes, rectangulaires ou hexagonales, par pression réciproque, étroitement tassées les unes contre les autres et forment une mosaïque régulière à traits géométriques.

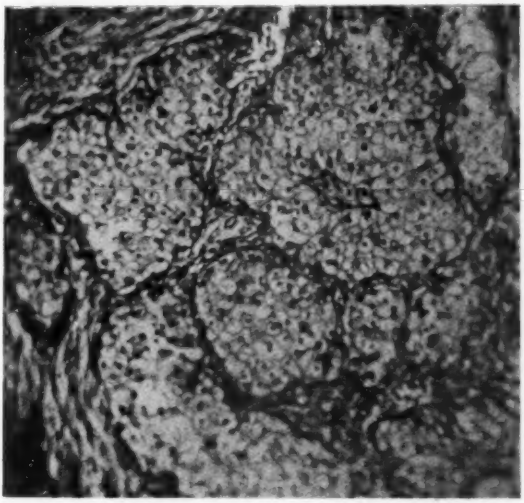

FIG. 3. — *Amas et bourgeons de petites cellules basales claires en dégénérescence hydropique.*

Flétrissement, refoulement et, par place, absence de noyaux. Commencement de formations cavitaires au centre des amas. (Gross. 100/1.)

La plupart sont absolument claires et transparentes, quelques-unes pourvues d'un protoplasme qui se colore en brun jaune par le picro-ponceau ou en rouge léger par le trichrome de Masson, mais toujours translucides et sans aucune trace de crénelures, comme le montrent les figures 3, 4 et 5.

Celles qui sont tout à fait claires sont évidemment vides de tout contenu et ne renferment qu'un liquide aqueux, ce que confirment des coupes par congélation faites sur des fragments sortant directement du formol, qui montrent le même aspect, et l'absence de graisse dans les cellules.

Elles sont donc atteintes de dégénérescence hydropique, ce qu'accuse d'ailleurs l'état des noyaux qui, la plupart, se montrent comme ratatinés, flétris, repoussés dans un coin du corps cellulaire, ainsi que le montre nettement

la figure 3; quelques-uns sont en désintégration partielle. On ne trouve de noyaux normaux que dans les cellules encore munies d'un protoplasma bien apparent ; mais aucun de ceux-ci ne laisse apparaître des vestiges de multiplication. Pas de mitoses, ainsi que le montre la figure 3, où tous ces détails paraissent nettement au grossissement de 100 diamètres.

Les lobules à cellules claires, tels que ceux représentés dans la figure 3, subissent des modifications dégénératives encore plus accusées. En certains points, dans le centre des amas, les cellules hydropiques se désagrègent, disparaissent, et il se forme ainsi une lacune centro-lobulaire que l'on voit

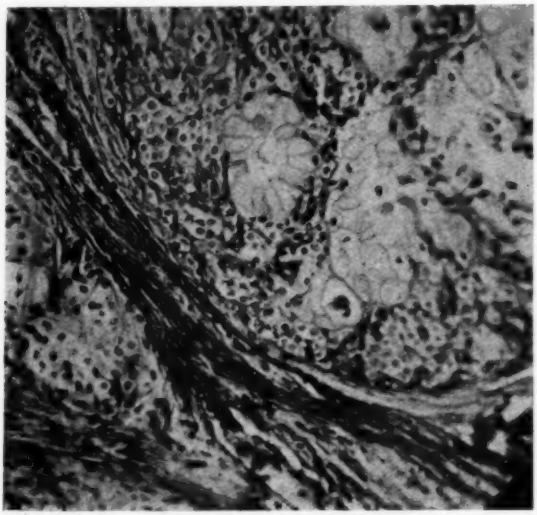

FIG. 4. — *Prolifération de cellules basales refoulant et dissociant les acini glandulaires.* (Gross. 200/1.)

déjà indiquée dans la figure 3. Il s'en forme bientôt plusieurs qui finissent par se joindre et le lobule devient ainsi cavitaire, ne portant plus sur ses bords que quelques rangées de cellules hydropiques.

Ce processus aboutit à la formation de larges cavités de forme irrégulière, ovales, avec des prolongements en doigt de gant, ou vaguement polygonales. On les trouve jusque dans l'épithélium pavimenteux. Sur une série de coupes, nous avons pu en suivre une de 96 μ sur 60μ, présentant sur ses bords un liséré de cellules claires, persistant et remplie de leucocytes qui apparaissent, sous forme de polynucléaires phagocytes, dès que la dégénérescence cellulaire a donné lieu à des détritus assez abondants.

Le mode de formation de ces grandes cavités ne peut laisser aucun doute, car on en suit pas à pas le développement depuis la petite lacune intercellulaire

jusqu'aux formations d'aspect kystique. Nous disons d'aspect kystique, car à côté d'elles existent de vrais kystes glandulaires que nous décrirons plus loin.

Il reste à étudier l'origine des amas de cellules claires qui forment presque la totalité de la tumeur. On la voit très nettement en certains points où persistent des acini de glandules muqueuses, ainsi que le montre notre figure 4. Dans un premier stade, on voit apparaître, sous le pied des cellules muqueuses d'un acinus hypertrophié, un ou deux rangs de petites cellules ne dépassant pas 9 μ

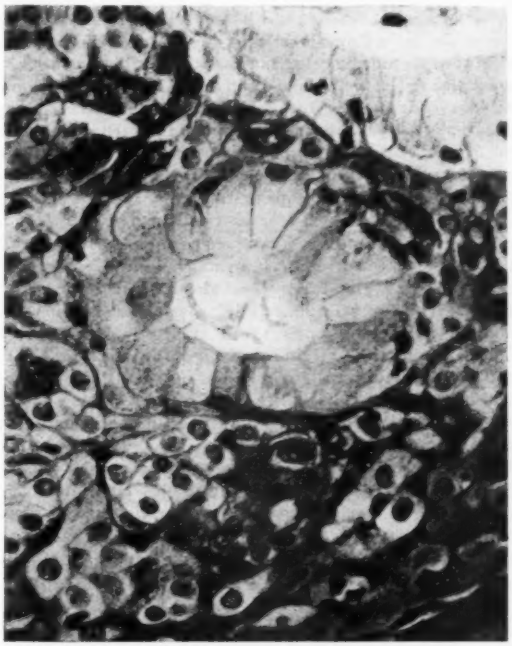

FIG. 5. — *Cul-de-sac sécréteur refoulé par la prolifération des petites cellules basales, les unes encore pourvues de protoplasme, d'autres déjà claires.* Absence de mitoses et de formes atypiques. Dans le haut, cul-de-sac muqueux en voie de dissociation. Destruction de l'acinus. (Gross. 430/1.)

sur 12 μ. Le premier rang est directement adossé à la membrane basale de l'acinus, donc intraglandulaire, et formé d'éléments pourvus d'un protoplasme colorable, avec un noyau bien développé pourvu d'un nucléole. Ces cellules basales (fig. 4) vont se multiplier probablement par divisions directes, car elles ne présentent pas de mitoses. On les voit bientôt se disposer sur plusieurs rangs, en même temps que leurs dimensions augmentent, car elles atteignent 15 μ à 16 μ. Cette multiplication des cellules basales entraine le décollement et le

soulèvement progressif des cellules muqueuses, comme le montre notre figure 5. A mesure que ce stratum basal augmente, les cellules muqueuses sont refoulées vers le centre de l'acinus ; elles se disjoignent et tendent à se dissocier, comme on peut déjà l'observer dans la partie supérieure de la figure 4. En d'autres points, ces dispositions s'accentuent. Les petites cellules basales s'insinuent entre les grandes muqueuses, les disloquent et l'on aboutit à des régions où ces dernières sont rejetées pêle-mêle au centre d'un amas de petites cellules claires. Ceci n'est pas encore le dernier stade de cette évolution. En présence de la multiplication des basales, les cellules muqueuses subissent une désintégration granuleuse et ne laissent comme derniers vestiges que des petites boules muqueuses colorables au mucine-carmin, et disséminées dans toute l'étendue des cordons néoplasiques formés de cellules claires qui subissent à leur tour la dégénérescence hydropique. On peut donc suivre toutes les transformations, depuis le décollement des cellules sécrétantes jusqu'à leur destruction qui ne laisse, comme dernier vestige, que des petites boules muqueuses révélatrices.

Notre figure 5 représente, à un plus fort grossissement de 480 diamètres, le début de l'envahissement des cellules basales. On y voit nettement l'absence de mitoses et l'existence d'un protoplasme cellulaire qui, çà et là, commence à s'infiltrer de sérosité.

Il reste à étudier les formations kystiques que l'on rencontre dans certaines régions de la tumeur et qui ont des origines variables.

Il en est dont l'origine glandulaire est absolument évidente. Elles sont, la plupart, arrondies ou polycycliques, divisées par des éperons conjonctifs qui tendent à subdiviser les cavités principales. Celles-ci varient de dimension de 120 μ à 180 μ, et peuvent même atteindre 300 μ à 460 μ. Elles sont revêtues d'une mince couche d'un épithélium aplati et vides, ou remplies de détritus muqueux et présentent alors, sur leurs parois, une couche de cellules basales bordée d'un liséré discontinu de petites cellules muqueuses prenant encore nettement la coloration rouge au mucine-carmin.

Pour expliquer la formation de ces kystes, on ne saurait avoir recours à la théorie beaucoup trop simple de l'oblitération des conduits excréteurs, car il est bien démontré, par l'expérimentation, que leur ligature n'entraîne jamais la dilatation, mais bien l'atrophie de l'organe sécréteur.

Pour qu'il y ait formation de kystes, il faut une association de processus de multiplication et de dégénérescence. C'est ce qui doit se produire dans le cas présent.

Si les petites cellules basales, dans leur prolifération, rompent les limites des acini et lobules glandulaires pour se répandre dans le stroma conjonctif environnant, elles donnent naissance aux cordons et amas diffus tels qu'on les voit dans notre figure 3, et, ultérieurement, aux grandes cavités irrégulières par leur dégénérescence hydropique.

Si, au contraire, dans leur prolifération, elles restent contenues dans les limites des anciens acini et lobules sécréteurs, elles forment alors les amas circonscrits et lobulés qui gardent encore l'empreinte des anciennes formations glandulaires. Si, dans ces conditions, les parties centrales des vestiges lobulaires se remplissent de résidus des cellules muqueuses, il en résultera des kystes à contenu mucoïde tapissés d'une couche plus ou moins épaisse de cellules basales, tantôt nues, tantôt bordées d'un liséré discontinu de petites cellules muqueuses mal développées qui peuvent être soit des restes de cellules sécrétantes, soit des éléments néoformés aux dépens des basales ayant conservé un certain pouvoir mucogène normal. Enfin, si tout le contenu muqueux se résorbe, ne

laissant persister qu'un liquide, celui-ci, par pression, pourra aplatir le revêtement épithélial, le réduire à un simple endothélium aplati.

C'est donc par la dégénérescence des éléments sécréteurs et la prolifération des cellules basales n'ayant pas franchi les limites des anciens acini et lobules, que s'explique la production des kystes d'origine nettement glandulaire.

A côté des cavités que nous venons de décrire, il en existe d'autres dont l'origine est toute différente. Ce sont de véritables vésicules, à bords taillés à l'emporte-pièce de 30 μ à 60 μ et même 120 μ de diamètre. Elles sont entourées de cellules plus aplaties, qui se disposent souvent en couches concentriques limitant un espace arrondi dans lequel s'observent des amas de substance hyaline colorée en jaune par le picro-ponceau. Elles sont disséminées dans les cordons de cellules claires, principalement là où ceux-ci s'infiltrent en longues traînées dans le stroma conjonctif. On suit parfaitement leur mode de formation. Les petites cellules basales renferment, ça et là, des petites vacuoles dont les plus petites ne dépassent pas 5 à 6 μ. Celles-ci s'agrandissent, se fusionnent et aboutissent à des orifices de plus en plus grands, jusqu'à former de véritables vésicules disséminées dans les cordons de cellules néoplasiques. Tout ce processus est, en somme, le résultat d'une dégénérescence vacuolaire des cellules. Les transformations dégénératives aboutissent donc, dans cette tumeur, à la formation de 3 variétés de systèmes cavitaires :

1° Les grandes cavités irrégulières à limites diffuses, par dégénérescence hydropique des cellules basales.

2° Les vésicules arrondies à bords nets, par transformation vacuolaire.

3° Les vrais kystes glandulaires dont nous avons expliqué l'origine.

Tumeur secondaire récidivante. — Dans la tumeur de récidive, les altérations sont beaucoup plus limitées et la structure plus simple. Le stroma conjonctif y est beaucoup plus développé, les faisceaux de muscles striés, plus abondants, sont dispersés dans toute la coupe, et la formation néoplasique se trouve comme cantonnée dans un petit espace d'environ 4 millimètres carrés. Elle se borne à la présence d'un amas de lobes et de lobules de petites cellules basales en dégénérescence hydropique plus ou moins prononcée, conservant vaguement les contours d'acini glandulaires. On n'y trouve ni kystes, ni vésicules, ni cavités d'aucune espèce. Cette petite accumulation de bourgeons néoplasiques a pu être suivie sur des coupes en série jusqu'à sa disparition complète, indiquant ainsi que l'ablation chirurgicale, cette fois, avait été complète.

CONSIDÉRATIONS GÉNÉRALES

La tumeur que nous venons de décrire prête aux considérations suivantes :

S'agit-il, tout d'abord, d'une production maligne ou bénigne ? En faveur de la bénignité, on peut d'abord invoquer l'âge du sujet; mais ce n'est là qu'une présomption, car nous savons que le cancer peut exister à tous les âges. Dans le même sens plaide la structure histologique, car bien qu'il existe des dispositions qui rappellent le cancer, en particulier des amas et cordons de cellules épithéliales disséminées dans un stroma conjonctif, il est à noter que tous les éléments néoplasiques ne présentent ni mitoses, normales ou anormales, ni formes atypiques, ni

noyaux irréguliers, et tendent presque régulièrement vers la dégénérescence hydropique ou vacuolaire. L'ensemble donne l'impression d'une tumeur en régression plutôt qu'en progression. Toutefois, la survenue d'une récidive imposait quelques réserves. C'est pourquoi nous avons préféré attendre avant de publier cette observation.

Actuellement, après quatre ans, la malade n'ayant pas été perdue de vue, nous savons qu'elle est en parfaite santé, qu'aucune complication ultérieure n'est survenue, que les quelques ganglions sous-maxillaires qui existaient au moment de l'intervention ont disparu et qu'ils étaient donc de nature inflammatoire; nous avons la certitude que, cliniquement, la tumeur s'est comportée comme tout à fait bénigne. La récidive constatée n'était donc pas due à une propagation du mal, mais à la simple reproduction *in situ* d'une tumeur partiellement enlevée dans une première intervention, comme le laissait prévoir l'examen histologique qui avait décelé la présence de cordons épithéliaux sur la limite de la section chirurgicale. Le diagnostic n'est donc pas douteux; au point de vue histologique et clinique, il s'agit bien d'une tumeur bénigne, que l'on doit ranger dans l'ordre des adénomes. La provenance reste à déterminer.

Il est bien évident, par la description que nous avons donnée, qu'il s'agit d'une prolifération de petites cellules basales et d'une véritable tumeur baso-cellulaire. Celle-ci pourrait provenir de la surface épidermique, mais ceci ne paraît pas être le cas. Dans les tumeurs baso-cellulaires d'origine superficielle, lorsque l'on pratique des coupes en série aussi nombreuses que nous l'avons fait, on finit toujours par trouver un point où des cordons plus ou moins grêles se mettent en continuité avec la surface épithéliale. Krompecher [1] a constaté ce fait dans les deux tiers des cas de cancers baso-cellulaires examinés par lui. Or, dans notre observation, cette constatation, n'a pu être faite. Partout où nos coupes étaient bien orientées perpendiculairement à la surface, notre tumeur s'est montrée indépendante de celle-ci. Il existe, il est vrai, en deux régions isolées de la tumeur primitive, des aspects qui semblent établir une connexion épidermique, mais cette continuité n'est pas graduelle; elle se fait brusquement, sans transition, de telle manière que l'on voit les petites cellules claires ou même muqueuses, coiffer comme d'une calotte l'extrémité d'un bourgeon épithélial superficiel.

Cette union, de plus, a lieu précisément au niveau d'un repli de la surface entraînant son dénivellement, et une pénétration plus profonde de bourgeons d'épithélium pavimenteux dans la profondeur. Ces dispositions, à notre avis, indiquent nettement que c'est la tumeur qui, dans son accroissement, est venue se souder secondairement à l'épithélium.

D'ailleurs, Krompecher admet lui-même que, dans certains cas, les tumeurs baso-cellulaires peuvent provenir de germes épithéliaux aber-

rants enfouis dans le derme, confirmant l'opinion de Ribbert qui, dans tous les cas, a voulu soutenir cette origine. Krompecher, d'autre part, a décrit toute une variété de tumeurs baso-cellulaires de provenance glandulaire, dans les fosses nasales, le larynx, la mamelle, l'utérus, etc., qui peuvent se mettre en contact secondaire avec la surface épithéliale. Cette interprétation est à considérer dans le cas présent, car elle explique parfaitement les dispositions observées dans notre tumeur, qui nous paraît réellement indépendante de la surface et provenir des glandules muqueuses incluses dans le chorion. Il ne faut pas perdre de vue en effet que, dans certaines de nos coupes, on observe un long canal excréteur, tapissé de petites cellules cubiques, qui mesure environ 120 μ de large et peut être suivi depuis la couche basilaire de l'épithélium pavimenteux jusqu'aux cordons de cellules claires qui constituent le néoplasme.

Enfin, des images, telles que celles reproduites dans nos figures 4 et 5, ne peuvent laisser aucun doute sur la prolifération des cellules basales glandulaires. Ce sont bien elles qui se multiplient, refoulent les cellules muqueuses, les dissocient et disloquent les acini dont les derniers vestiges persistent à l'état de petites boules muqueuses éparpillées dans les cordons pleins du néoplasme; on pourrait objecter que la cellule, même pavimenteuse, comme on le sait, subit dans les états pathologiques, très facilement, la transformation muqueuse, et que celle-ci, dans notre tumeur, est non pas le vestige d'anciens acini, mais une métaplasie d'éléments épidermiques. Cette transformation a été très bien décrite par Masson [2], à propos d'une tumeur de la parotide. D'ailleurs, dans toutes les tumeurs de la région buccale, même dans celles qui sont nettement des baso-cellulaires d'origine superficielle, on peut rencontrer des petits amas de substance muqueuse, cela est incontestable, et ce qui est vrai pour la cellule épidermique, l'est *a fortiori* pour la basale glandulaire dont l'évolution normale aboutit à la cellule muqueuse.

Malgré ces considérations, nous croyons cependant que, dans notre tumeur, les productions muqueuses sont d'origine glandulaire, et ceci surtout en raison des dispositions telles que celles reproduites par nos figures 4 et 5, et surtout des états intermédiaires où l'on voit, au milieu de boyaux de cellules basales, s'accumuler des rubans de cellules muqueuses complètement détachées de leur base d'implantation, ou même éparpillées sans ordre au centre des groupes de cellules claires d'origine basale, donnant ainsi l'impression d'acini détruits plutôt que de néoformations glandulaires.

Il existerait donc, dans le cas présent, une sorte de perversion, de dystrophie de la cellule basale glandulaire qui, au lieu d'évoluer dans le sens mucogène, acquerrait un pouvoir mucoclasique. D'ailleurs, à la base de toute conception néoplasique, il faut bien admettre la notion

d'une modification fonctionnelle. Si la cellule basale des glandes muqueuses continuait à suivre son évolution normale, elle n'aurait aucune raison pour former une tumeur; elle produirait tout au plus une hypertrophie des acini muqueux, et non pas une néoformation pathologique.

Pour toutes ces raisons, nous croyons donc que notre tumeur doit être considérée comme une tumeur baso-cellulaire d'origine glandulaire qui, en raison de l'absence de mitoses, du manque de formes cellulaires ou nucléaires anormales, et de la prédominance de dégénérescences hydropique et vacuolaire, doit être considérée comme bénigne et se classer parmi les simples adénomes des glandes mucipares.

Nous ajouterons que de pareilles tumeurs peuvent subir des développements variables. Parfois, la prolifération des cellules basales, au lieu de se limiter, s'exagère. On voit alors les amas et cordons de cellules basales présenter de nombreuses mitoses, des formes cellulaires et nucléaires atypiques, une extension illimitée dans le stroma conjonctif, et même une tendance à reproduire des grandes cellules du type épidermique, donnant ainsi naissance à de vrais cancers baso-cellulaires.

Des tumeurs de ce genre peuvent se développer dans toute l'étendue de la cavité buccale, sur le voile du palais, sur la face interne des lèvres, où elles deviennent végétantes, ainsi que nous l'avons récemment observé. Elles peuvent même s'associer à des cancers spino-cellulaires à globles cornés.

Des faits que nous venons d'exposer, on peut tirer les conclusions suivantes :

1° La couche basale, discontinue dans les glandes et particulièrement dans les glandules muqueuses de la cavité buccale, existe bien réellement, comme Krompecher l'avait admis.

2° Cette couche basale, presque invisible à l'état normal, peut proliférer et donner naissance à des tumeurs plus ou moins volumineuses.

3° Ces tumeurs peuvent se limiter et ne pas dépasser le stade d'une production bénigne constituant alors de véritables adénomes baso-cellulaires, ce qui est le cas dans la tumeur que nous venons d'étudier.

4° Elles peuvent aussi évoluer et se transformer en véritables cancers baso-cellulaires, issus des glandes et qui restent cependant d'une malignité très atténuée.

BIBLIOGRAPHIE

1. Krompecher : *Der Basalzellenkrebs.* Iéna, Fischer, 1903.
Id. : « Der Drusonartige oberflächenepithelkrebs. » (*Ziegler's Beiträge*, 1900.)
Id. : *Ziegler's Beiträge*, t. 37, 1905.
Id. : « Zur vergleichenden Histologie des Basaliome. » (*Zeitschrift für Krebsforchung.*, t. 19, 1923.)
2. Masson : « Epithéliomas à double métaplasie de la parotide. » (*Bull. de l'Assoc. franç. du Cancer*, t. XI, n° 5, 1924.)

Travail du Laboratoire d'Histologie
de l'Amphithéatre d'Anatomie des Hôpitaux de Paris

ÉTUDE ANATOMIQUE ET PHYSIOLOGIQUE DU SYSTÈME NERVEUX VÉGÉTATIF DU RECTUM

par

Henri LOUTSCH (de Luxembourg)

L'étude du système neuro-végétatif du tube digestif et surtout de l'intestin se heurte à de grandes difficultés du fait de la complexité anatomique des nerfs et de la difficulté d'interprétation des mouvements de l'intestin.

Au niveau du rectum, ces difficultés sont réduites au minimum, car la disposition des nerfs y est relativement simple et les mouvements du rectum sont moins complexes que ceux du reste de l'intestin. Il est notamment possible de séparer les nerfs sympathiques des nerfs parasympathiques du rectum au point de vue anatomique et d'étudier séparément leur action, alors qu'ailleurs les deux systèmes sont tellement intriqués qu'il est très difficile de les étudier séparément.

ÉTUDE ANATOMIQUE

Nous avons étudié ces nerfs chez le chien, car cet animal se prête particulièrement bien à cette étude.

La disposition des nerfs du rectum chez le chien est très semblable à celle qu'on trouve chez l'homme, avec cette différence cependant que l'ensemble du système est beaucoup plus simple. En effet, au lieu d'avoir affaire à des plexus comme chez l'homme, chez le chien, il y a de simples cordons nerveux, ce qui rend la dissection et l'expérimentation beaucoup plus simple.

Annales d'anatomie pathologique, t. XI, n° 8, novembre 1934.

Comme tout viscère, le rectum a une innervation double : sympathique et parasympathique.

L'innervation sympathique est représentée par le plexus hypogastrique. Ce plexus fait suite au plexus préaortique et se divise devant le promontoire en deux branches. Au niveau de sa bifurcation se trouve très souvent un renflement ganglionnaire. Les deux branches du plexus hypogastrique, que l'on pourrait appeler plexus hypogastriques inférieurs, par analogie avec ces plexus chez l'homme, embrassent le rectum et viennent se ramifier sur les deux faces latérales de la vessie pour former là, de chaque côté, de véritables formations plexiformes. De ces plexus partent des rameaux pour la vessie et le rectum.

L'innervation parasympathique est représentée par des rameaux nerveux provenant des 2e, 3e et parfois 4e nerfs sacrés, qui se réunissent rapidement en un seul tronc nerveux. Ce nerf est connu sous des noms les plus variables :

— *nerf érecteur* d'Eckhard. Cette appellation est à rejeter, car elle est trop limitative. De même le terme de

— *nerf parasympathique périnéal* proposé par Delmas et Laux, et pour la même raison.

— Bishop Harman l'a appelé *splanchnique pelvien*, par analogie avec les splanchniques abdominaux. Ce nom est également critiquable, car il s'agit ici d'un nerf parasympathique, alors que les splanchniques abdominaux sont des nerfs sympathiques.

— Nous pensons que la meilleure appellation est celle de *nerf pelvien*, généralement admise en Allemagne, car elle ne prête pas à confusion.

Ce nerf pelvien est relativement long chez le chien, car il a entre 4 à 6 centimètres et se dirige en haut, en dedans et en avant, vers la face latérale de la vessie. Avant de l'atteindre, il se divise en deux branches :

— la postérieure va directement au rectum.

— l'antérieure va rejoindre le plexus hypogastrique inférieur et se divise en de multiples rameaux, qui semblent s'anastomoser avec les rameaux de ce plexus. En réalité, une dissection fine montre qu'il n'y a pas d'anastomose et que ces filets pelviens vont directement à la vessie.

Nos dissections nous ont montré que la disposition de ce nerf pouvait varier :

Parfois, il est double dès son origine avec :

— une branche antérieure, la plus volumineuse, la plus facile à atteindre, qui naît de S2 et va uniquement à la vessie et à la prostate.

— une branche postérieure (ou même plusieurs) plus grêle, qui nait de S3 et est destinée uniquement au rectum.

Nous avons trouvé cette disposition signalée par Ishikawa.

D'autres fois, on peut voir le nerf pelvien se réunir directement au

nerf hypogastrique avant toute ramification. C'est la disposition que nous avons figurée sur le dessin. Dans ce cas, il n'est évidemment plus possible de séparer les filets sympathiques des filets parasympathiques après la fusion des deux nerfs.

Le nerf pelvien est accompagné dans son trajet par un paquet artério-veineux provenant des vaisseaux hypogastriques et allant irriguer vessie et rectum. Le paquet vasculaire est un repère précieux dans la recherche du nerf.

Signalons en passant que nous n'avons jamais vu de filets du nerf pelvien aller vers l'utérus.

A côté de cette innervation périphérique, le rectum présente encore un *système nerveux intrinsèque*. Ce système est représenté par les plexus ganglionnaires d'Auerbach et de Meissner, qui se trouvent dans la paroi intestinale. Les ganglions d'Auerbach sont disséminés entre les deux couches musculaires longitudinale et circulaire de la paroi, alors que le plexus de Meissner s'étend dans la sous-muqueuse. Les cellules ganglionnaires du plexus d'Auerbach, dont les ganglions sont volumineux, auraient une structure rappelant celle des cellules nerveuses motrices de la corne antérieure de la moelle, tandis que les cellules ganglionnaires du plexus de Meissner ressembleraient au type sensitif décrit par Dogiel (d'après Ishikawa). Ces deux plexus sont en connexion entre eux et avec les fibres nerveuses périphériques.

D'après cette étude, nous voyons qu'en somme l'innervation du rectum est triple :

— *sympathique* par le plexus hypogastrique ;
— *parasympathique* par le nerf pelvien ;
— *intrinsèque* par les ganglions d'Auerbach et de Meissner.

ÉTUDE PHYSIOLOGIQUE

Les auteurs classiques ont attribué à chacun de ces systèmes nerveux, décrits dans le chapitre précédent, un rôle particulier. Le sympathique et le parasympathique seraient antagonistes. C'est ainsi que le parasympathique aurait pour action de faire contracter les muscles de la paroi rectale, alors que le sympathique aurait pour action de les détendre. La motilité du rectum serait réglée par les deux systèmes, dont l'action serait opposée, l'un étant moteur, l'autre inhibiteur.

Pour ces auteurs, l'action du parasympathique pelvien s'étendrait non seulement au rectum, mais à tout le côlon jusqu'à la valvule iléo-cæcale. Ce nerf aurait un trajet récurrent entre les deux couches musculaires du côlon.

Quant au système nerveux intra-mural, le plexus d'Auerbach interviendrait dans la motricité intestinale, et le plexus de Meissner dans la fonction sécrétoire et sensitive. Telle est la conception classique.

Nous avons repris l'étude des nerfs du rectum pour vérifier quel était le rôle du sympathique et du parasympathique sur cet organe.

Pour nos expériences, nous nous sommes servi du chien. D'autres auteurs ont expérimenté sur le chat et sur le lapin. Nous avons cru préférable de nous servir du chien pour plusieurs raisons :

D'une part, l'animal plus grand est plus facile à opérer et les filets nerveux sont plus volumineux,

D'autre part, le système nerveux présente, comme nous l'avons vu, de grandes ressemblances avec le même système chez l'homme.

Enfin, la nourriture des chiens ressemble beaucoup à celle de l'homme.

TECHNIQUE. — Tous les chiens ont été endormis au chloralose ou avec un mélange de

Chloral	200 gr.
Morphine	4 —
Eau distillée	2 litres.

dont on injecte 1 centimètre cube par kilo.

L'intervention consiste en une laparotomie médiane atteignant en bas la symphyse pubienne. La découverte des nerfs hypogastriques est facile au-devant du promontoire où on les voit par transparence à travers le péritoine. Pour découvrir le nerf pelvien, on effondre un voile membraneux reliant la paroi du pelvis à la face latérale de la vessie. Il faut d'abord tâcher de découvrir le paquet vasculaire vésico-rectal, qui naît des vaisseaux hypogastriques, ce qui est relativement facile. Le nerf pelvien est parallèle à ces vaisseaux, un peu plus profond et en avant. Toujours vérifier s'il est unique.

Dans nos expériences, nous avons vérifié l'action de la section des nerfs et de leur excitation. Pour cette dernière, nous nous sommes servi du chariot de Dubois-Reymond. L'enregistrement des effets obtenus a été réalisé par un tube de caoutchouc introduit dans le rectum par une boutonnière. Ce tube de caoutchouc est relié à un manomètre enregistreur. Rectum et tube de caoutchouc sont remplis d'eau ou de sérum physiologique.

LE PARASYMPATHIQUE DU RECTUM

Dans la description classique de l'innervation parasympathique du rectum et du côlon, un premier point a attiré notre attention. D'après les auteurs classiques, le nerf pelvien, né de S_2 et S_3, innerverait non seulement le rectum, mais aussi le côlon jusqu'à la valvule iléo-cæcale.

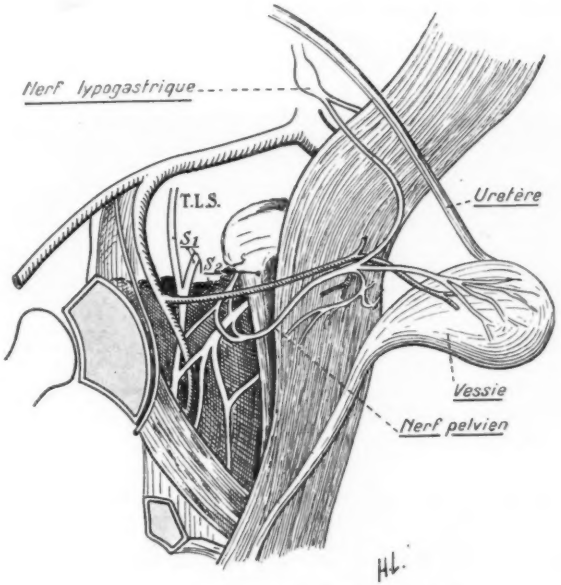

FIG. 1. — *Le nerf pelvien chez le chien.*

Pénétrant dans la paroi rectale, il continuerait son trajet en cheminant entre les deux couches musculaires du côlon. Il aurait par conséquent un trajet récurrent particulièrement long. Cela paraît *a priori* invraisemblable. A tel point que certains auteurs modernes (Delmas et Laux) contestent carrément au nerf pelvien toute action sur le tube digestif. Pour ces auteurs, le nerf pelvien aurait un territoire uniquement périnéal. C'est pour cette raison qu'ils l'ont appelé « nerf parasympathique périnéal ». L'innervation parasympathique du côlon et du rectum serait

assurée, comme pour le reste de l'intestin, par le pneumogastrique.

Nous avons commencé par vérifier quel était le territoire du nerf pelvien et son action.

1° Action du nerf pelvien sur le rectum. — a) *L'excitation du nerf pelvien* chez le chien détermine une contraction intense du rectum. Il n'y a pas de doute que ce nerf ait une action sur le rectum, quoi qu'en pensent Delmas et Laux.

D'ailleurs, au point de vue anatomique, on peut déjà s'en rendre compte : Chez l'homme, Hovelacque a signalé l'existence « de filets du nerf pelvien qui gagnent directement le rectum, s'anastomosant à sa surface seulement avec les branches du plexus hypogastrique inférieur ».



Fig. 2. — *Chien de 18 kilos, chloralosé. Enregistrement des contractions du rectum.*
Pp, excitation du bout périphérique du nerf pelvien. *Pc*, excitation du bout central du nerf.

Chez le chien, on peut très facilement suivre les deux troncs de division du nerf pelvien dont le postérieur se dirige directement vers le rectum. Nous avons vu que parfois même le nerf pelvien est double dès son origine et que l'une des deux branches se dirige vers le rectum et l'autre vers la vessie.

Ceci, d'ailleurs, est classique.

En analysant de plus près l'action du nerf sur le rectum, produite par son excitation, on peut se rendre compte qu'elle porte à la fois sur les fibres circulaires et sur les fibres longitudinales. Le graphique ne rend compte que du fait global : la pression monte dans le rectum.

Mais à la vue simplement, on constate mieux l'action du nerf sur les deux couches musculaires :

On voit une diminution de la circonférence du rectum qui va du double au simple. Cet effet ne peut être produit que par la contraction des *fibres circulaires*.

D'autre part, au moment de l'excitation, le rectum se raccourcit et disparaît dans le bassin. On peut se rendre compte de la violence de cette contraction en assayant de s'opposer au mouvement de raccourcissement par traction sur la partie supérieure du rectum. Ce mouvement est sous la dépendance *des fibres longitudinales.*

Si nous insistons sur cette action double du nerf pelvien, c'est parce qu'autrefois Courtade et Guyon ont prétendu que le nerf pelvien n'avait d'action que sur les fibres longitudinales, alors que la contraction de fibres circulaires était sous la dépendance des nerfs hypogastriques.

Signalons que c'est l'excitation du bout périphérique du nerf qui détermine la contraction du rectum.

b) *La section bilatérale du nerf pelvien* détermine une dilatation du rectum dans les mois qui suivent. Il s'agit là d'un fait intéressant non seulement au point de vue de l'action du nerf sur la motricité du rectum, mais à un point de vue plus général. En effet, la modification que subit le rectum, après section des nerfs pelviens, ressemble beaucoup à un mégarectum, tel qu'on le connaît en pathologie humaine. Le rectum se dilate et cette dilatation devient contrôlable à la radiographie. Les chiens sont très constipés. Enfin, si on sacrifie un tel chien au bout de quelques mois, on constate une dilatation et une *hypertrophie* du rectum. L'examen microscopique montre que l'hypertrophie de la paroi rectale porte principalement sur la couche musculaire. Ces modifications rappellent de très près l'aspect du mégacôlon. Nous ne pouvons nous étendre longuement sur ces faits, et nous nous bornerons à signaler que ces constatations peuvent être invoquées en faveur de la pathogénie nerveuse du mégacôlon.

2° Action du nerf pelvien sur la vessie. — De même qu'au niveau du rectum, l'excitation du nerf détermine la contraction de la vessie, et sa section bilatérale une dilatation énorme de cet organe.

Par contre, le nerf n'a aucune action sur l'utérus.

3° Action du nerf pelvien sur le côlon. — Au point de vue anatomique, il est impossible de suivre les filets nerveux du nerf pelvien qui cheminerait entre les deux couches musculaires du côlon. Ce n'est que l'étude physiologique de ce nerf qui peut nous renseigner sur son action.

Pour cela, nous avons vérifié l'effet que produit l'excitation du nerf sur un tronçon isolé du côlon. En isolant une partie du côlon, il faut éviter de traumatiser ou même d'écraser les filets nerveux qui cheminer aient dans sa paroi. Par conséquent, on ne peut se servir de la ligature simple du côlon. Nous avons évité cette cause d'erreur en procédant de

la façon suivante : au lieu de faire porter la ligature sur l'ensemble de la paroi du côlon, nous n'avons ligaturé que la muqueuse. Pour ce faire, à l'endroit choisi pour la ligature, on incise longitudinalement la paroi séreuse et musculaire sur 3 à 4 centimètres. Puis on décolle la couche musculeuse de la muqueuse (qui n'a pas été intéressée par l'incision), ce qui, avec un peu d'habitude, est relativement facile. Ensuite, on passe le fil entre les deux couches et on ne lie que la muqueuse. De cette façon, on respecte la couche musculaire et les filets nerveux, s'il y en a. En répétant cette manœuvre environ 10 centimètres plus haut, nous avons isolé une portion de côlon que nous relions au manomètre de la même façon que pour le rectum.

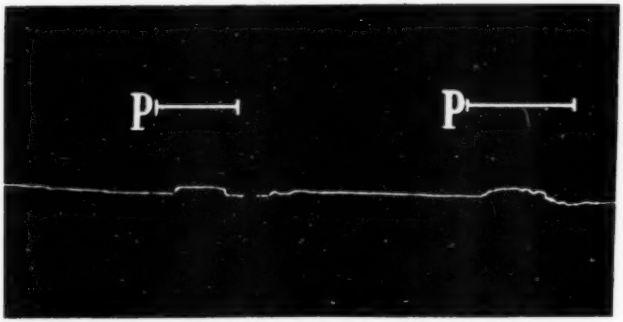

FIG. 3. — *Même chien. Enregistrement des mouvements du côlon descendant. P et P, deux excitations du nerf pelvien.*

L'excitation du nerf pelvien ne détermine aucune modification de la pression à l'intérieur du côlon. Il n'y a donc pas de contraction des fibres musculaires.

Nous avons répété ces expériences sur différentes portions du côlon et sur quatre chiens différents. Toujours les résultats se sont montrés identiques.

Il résulte de ces expériences que contrairement à l'opinion des classiques, le nerf pelvien n'a aucune action sur le côlon. Logiquement d'ailleurs, il est difficile de concevoir un nerf présentant un trajet récurrent aussi long et cheminant aussi longtemps dans la paroi d'un organe.

Nous arrivons donc à cette conclusion que le nerf pelvien innerve seulement le rectum et la vessie et n'a aucune action sur le côlon.

Cette conception cadre d'ailleurs bien avec ce que nous savons du

développement embryologique de l'intestin. *Au point de vue embryologique,* le rectum a une origine tout à fait spéciale, différente du reste de l'intestin. En effet, il se forme aux dépens du cloaque. Le cloaque est une formation se trouvant à l'extrémité caudale de l'embryon, et auquel aboutissent l'intestin terminal et les canaux excréteurs urinaires, et duquel part, à sa partie postéro-supérieure, l'intestin caudal. Ce dernier disparaît assez rapidement. A un moment donné de l'évolution de l'embryon, le cloaque est partagé en deux par le développement des replis de Rathke. Cet éperon frontal descend de haut en bas et partage le cloaque en deux poches secondaires, l'une antérieure et l'autre postérieure. La poche antérieure formera la vessie et la poche postérieure le rectum. Ultérieurement, par résorption du bouchon cloacal, ces deux cavités communiqueront avec l'extérieur.

Etant donnée cette origine tout à fait spéciale du rectum, il n'est pas illogique d'admettre à cette portion de l'intestin une innervation différente de celle du reste de l'intestin. Ce qui ne peut venir que renforcer cette idée, c'est que la vessie, qui a la même origine que le rectum, a également la même innervation.

Par conséquent, l'embryologie explique très bien que le rectum ait une innervation spéciale, étant donnée son origine spéciale. Par contre, on ne comprendrait pas que le côlon, dont le développement embryologique est le même que celui de l'intestin grêle, ait une innervation différente de celle du reste de l'intestin.

Nous aurions voulu, dans nos recherches sur l'embryologie du rectum, trouver un repère qui nous permette de fixer exactement l'endroit où finit le côlon sigmoïde et où commence le rectum. Les traités d'anatomie fixent les limites du côlon d'une façon conventionnelle, mais arbitraire. Le repère exact nous aurait été utile pour nos expériences. Malheureusement, malgré des recherches très poussées dans les traités modernes d'embryologie, nous n'avons pas trouvé de renseignements précis à ce sujet (Fischel, Broman, etc.).

Nous arrivons donc à la conclusion que le nerf pelvien est le nerf moteur du rectum et de la vessie.

4° QUEL EST LE NERF PARASYMPATHIQUE DU CÔLON ? — Etant donné que le nerf pelvien n'a aucune action sur le côlon, nous avons cherché par quelle voie cet organe recevait son innervation parasympathique. Il était logique d'admettre que, comme pour le reste de l'intestin, c'était le pneumogastrique qui innervait le côlon.

Au point de vue anatomique, il est très difficile de suivre les filets nerveux du X au delà du plexus solaire. L'existence de branches directes du pneumogastrique pour le plexus mésentérique supérieur a été signalée

par Hovelacque, Villemin et Dufour. Delmas et Laux prétendent avoir pu suivre des filets du X aboutissant au ganglion mésentérique inférieur. Ces filets auraient déjà été signalés autrefois par Vieussens. L'existence de tels rameaux nous semble néanmoins très difficile à affirmer avec certitude, étant donnée la grande complexité des différents plexus préaortiques. Aussi, croyons-nous que c'est plutôt à la physiologie qu'il faut s'adresser pour obtenir une réponse.

Or, l'étude physiologique ne donne pas de résultats nets. Nous avons repris les mêmes expériences signalées plus haut en excitant cette fois le nerf pneumogastrique. Or, l'excitation du bout périphérique, au niveau du cou, ne donne absolument aucun résultat sur la motricité du côlon. Il n'y a aucune modification de pression. Ces résultats concordent avec ceux publiés par Bayliss et Starling. Par contre, Boehm aurait trouvé une action positive du vague chez le chat.

Cette question reste donc en suspens. Il faudrait peut-être exciter les filets terminaux du X, au-dessous du diaphragme, pour avoir un résultat plus net.

Nous avons excité, d'autre part, le nerf mésentérique inférieur sans avoir de résultat, ni dans un sens, ni dans l'autre.

LE SYMPATHIQUE DU RECTUM

Nous avons déjà dit que, classiquement, le sympathique serait l'antagoniste du parasympathique et présiderait à la dilatation du rectum. A ce sujet, nous avons refait exactement sur le même plan les expériences qui nous ont servi à démontrer l'action du parasympathique, mais en agissant cette fois sur le plexus hypogastrique, ou plutôt sur le nerf hypogastrique.

Le résultat de ces expériences peut se résumer de la façon suivante :

1° *L'excitation du nerf hypogastrique* ne détermine aucune dilatation du rectum, même après section des deux nerfs pelviens.

2° *La section des deux nerfs hypogastriques* n'entraîne aucun trouble du transit intestinal.

En somme, d'après ces expériences, il semble que l'on puisse contester au sympathique toute action motrice sur le rectum. Cependant, tout en niant au sympathique une action directe sur le rectum, ne pourrait-il avoir une action indirecte, une action sur le parasympathique, en empêchant ce dernier d'agir ?

Nous avons essayé de vérifier cette hypothèse de la façon suivante : d'abord nous avons fait porter une excitation électrique sur le plexus hypogastrique inférieur. Puis, tout en la maintenant, nous avons excité

le nerf pelvien. Si alors le premier a une action empêchante, l'excitation du nerf pelvien ne doit donner aucun résultat. Or, on constate, en réalité, une contraction du rectum.

Ces expériences nous permettent donc de conclure que le sympathique n'est certainement pas le nerf antagoniste du parasympathique.

Quel est alors le rôle du sympathique et, pour ce qui nous intéresse, du plexus hypogastrique ?

Un certain nombre d'auteurs (Leriche, Cotte, Fontaine, et Bérard) veulent voir dans le nerf hypogastrique un nerf essentiellement *sensitif*. A ce sujet, il faut s'entendre : que le plexus hypogastrique contienne des fibres sensitives, il n'y a pas de doute. Mais il s'agit là de fibres appartenant au système nerveux cérébro-spinal et rejoignant la corne postérieure de la moelle (Schilf). Ceci n'explique pas quel est le rôle des fibres sympathiques du plexus hypogastrique.



FIG. 4. — *Chien de 15 kilos, chloralosé. Enregistrement des contractions du rectum.*
Σ *p*, excitation du bout périphérique du nerf hypogastrique.
Σ *c*, excitation du bout central du même nerf.

Nous avons fait un certain nombre d'expériences dont voici le résultat :

PREMIÈRE EXPÉRIENCE. — L'excitation du nerf hypogastrique ne détermine pas de diminution de la pression dans le rectum, comme nous l'avons vu. Cependant, un regard sur le graphique montre un phénomène intéressant : l'excitation du nerf total ou du bout central détermine une *inhibition du tonus* musculaire ; la courbe, ondulée jusque-là, devient droite.

D'autre part, cette inhibition ne se produit plus après section des deux nerfs pelviens.

L'excitation du bout périphérique du nerf hypogastrique donne lieu à une contraction réflexe à la fin de l'excitation.

DEUXIÈME EXPÉRIENCE. — Après injection d'ergotamine (0 mmgr. 4 de tartrate d'ergotamine par kilo), l'excitation du bout périphérique du nerf hypogastrique détermine une *contraction musculaire*. Il s'agit là d'un fait connu par

les physiologistes sous le nom d'*inversion* (Umkehrwirkung). Ce phénomène a été décrit au niveau de l'appareil circulatoire par Dale, par Bauer et Frölich, par Schilf. Le même phénomène se produit si, au lieu d'une excitation électrique, on injecte de l'adrénaline.



FIG. 5.

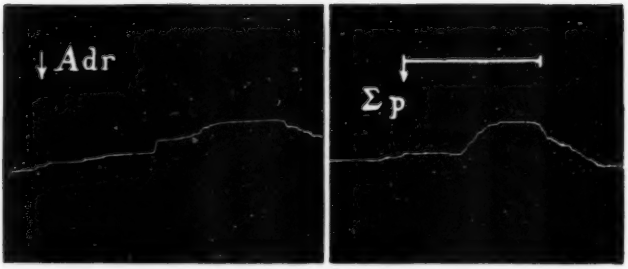

FIG. 6.

FIG. 5 et 6. — ***Chien de 11 kilos, chloralosé. Enregistrement des contractions du rectum.***

En haut, injection intraveineuse de 0,2 mmgr. de chlorhydrate d'adrénaline, puis excitation du bout périphérique du nerf hypogastrique. En bas, idem, après injection intraveineuse de tartrate d'ergotamine (0,4 mmgr. par kilo).

TROISIÈME EXPÉRIENCE. — Nous avons expérimenté enfin sur un chien, chez lequel on avait sectionné le nerf pelvien six mois auparavant, et qui avait un mégarectum. Chez ce chien, l'excitation du bout périphérique du nerf hypogastrique détermine une augmentation de la pression, par conséquent une *contraction musculaire*, qui ne se produit jamais normalement.

Ces expériences nous semblent particulièrement intéressantes. Elles prouvent qu'*un seul et même nerf peut, dans des conditions déterminées, laisser passer des influx diamétralement opposés.*

Ainsi, d'après la première expérience, nous voyons passer à travers le nerf pelvien un effet inhibiteur, alors que l'excitation de ce même nerf détermine toujours un effet moteur.

D'autre part, la deuxième et la troisième expérience démontrent de façon évidente que le nerf hypogastrique peut, dans certaines conditions, avoir une action motrice. La troisième expérience est la plus importante. Car, dans la deuxième expérience, on fait agir un agent toxique, et le phénomène d'inversion, produit de cette façon, pourrait



FIG. 7. — *Chien 18 kilos, chloralosé, ayant subi, six mois auparavant, la section des deux nerfs pelviens.*
Σ *c'* excitation du bout central de l'hypogastrique,
Σ *p'* excitation du bout périphérique du même nerf.

être sujet à critique. En effet, on pourrait reprocher à cette expérience de ne jamais se réaliser en dehors du laboratoire et de n'avoir par conséquent aucune valeur déductive. Or, ce reproche ne peut plus être fait à la troisième observation. Ici, il s'agit non plus d'un fait produit expérimentalement de façon directe, mais d'une constatation clinique, pathologique il est vrai, mais pour laquelle ce reproche ne peut plus jouer.

Ce fait est à rapprocher de ce que Cushny a constaté au niveau de l'utérus du chat. Cet auteur a vu que chez le chat, en dehors de la gestation, une excitation du nerf hypogastrique détermine une inhibition. Par contre, cette même excitation produit une contraction sur l'utérus gravide.

Ces constatations nous prouvent, d'autre part, combien il est difficile

d'interpréter l'action du système neuro-végétatif et combien cette action est complexe. Il nous semble cependant que nous pouvons conclure de la façon suivante :

— Contrairement à l'opinion classique, il n'y a pas d'antagonisme entre sympathique et parasympathique.

— En général, et dans des conditions normales, le sympathique a une *action inhibitrice* sur le tonus intestinal.

— Dans certaines conditions, cependant, ce même nerf peut, au contraire, avoir un *effet moteur*.

LES PLEXUS INTRAMURAUX

Personnellement, nous n'avons pas étudié spécialement le rôle de ces plexus. En général, on admet qu'il s'agit là de plexus autonomes intraviscéraux, analogues à ce qu'on observe au niveau d'autres organes.

Nous savons que les mouvements du tube digestif peuvent se décomposer en mouvements de deux sortes :

— Les mouvements pendulaires, qui se produisent sur place,

— Les mouvements péristaltiques formant des ondes successives.

Magnus a montré que les mouvements pendulaires disparaissent si l'on enlève le plexus d'Auerbach, mais persistent si l'on procède à l'ablation des plexus de Meissner. Nous ne savons pas quel crédit il faut attribuer à ces expériences, car il nous semble bien difficile de réaliser des interventions de ce genre. Elles semblent cependant confirmées par les expériences de Bayliss et Starling, de Dennig, d'Ishikawa : ces auteurs ont remarqué qu'après section de tous les nerfs du rectum, les mouvements pendulaires persistaient.

Nous pouvons donc admettre que les mouvements pendulaires sont sous la dépendance du plexus d'Auerbach, système nerveux intrapariétal.

Quant aux mouvements péristaltiques, ils ne nous intéressent pas dans cette étude, car, au niveau du rectum, ils n'existent plus. Nous pouvons dire cependant que, pour la majorité des auteurs, ils sont sous la dépendance des plexus périphériques.

Comment faut-il comprendre les rapports du plexus d'Auerbach avec le sympathique et le parasympathique ?

Il s'agit là d'un problème complexe. Certains auteurs admettent que le plexus d'Auerbach est formé aussi bien d'éléments sympathiques que parasympathiques (Bickel).

Il serait assez tentant d'admettre que le plexus d'Auerbach est de nature parasympathique. En effet, le nerf pelvien est un nerf pré-ganglionnaire, et ainsi le plexus d'Auerbach représenterait le ganglion péri-

phérique de ce nerf. Contre cette hypothèse parlent les expériences suivantes de Langley : cet auteur a montré que, chez le lapin, après injection de nicotine (paralysant des ganglions périphériques), une excitation du nerf pelvien ne détermine plus de contractions. Cependant, une excitation de quelques filets, au delà du plexus hypogastrique, déterminerait encore une contraction. Par conséquent, cette expérience prouverait que certains ganglions du plexus hypogastrique seraient les ganglions périphériques du nerf pelvien. Ceci ne peut être vrai qu'en partie, car nous avons déjà vu que nombreux étaient les filets du nerf pelvien allant directement au rectum, sans passer par le plexus hypogastrique inférieur.

Nous nous rallions à l'opinion de Schilf. Pour cet auteur, il faut considérer le plexus d'Auerbach comme un plexus autonome, sans vouloir le ranger dans l'un ou l'autre des systèmes sympathique ou parasympathique. Il a, cependant, certainement des connexions avec ces deux systèmes nerveux extrinsèques.

En somme, nous pouvons conclure que le plexus d'Auerbach intervient dans la motricité du rectum et plus particulièrement sur les mouvements pendulaires. Il a la valeur d'un système nerveux intrinsèque, en connexion avec les systèmes périphériques, qui eux, ont le rôle moteur principal et probablement coordonnateur.

CONCLUSIONS

L'étude physiologique des nerfs du rectum nous permet donc de tirer les conclusions suivantes :

1° Le nerf pelvien est le nerf moteur principal du rectum.

2° Le nerf pelvien n'a aucune action sur le côlon.

3° Le plexus hypogastrique a une action inhibitrice sur le tonus musculaire.

4° Il n'y a aucun antagonisme entre sympathique et parasympathique rectal.

5° Dans des conditions spéciales, l'action normale des nerfs peut être intervertie, ce qui va à l'encontre d'une action spécifique de ces nerfs.

6° Le plexus d'Auerbach représente un centre nerveux autonome intramural.

BIBLIOGRAPHIE

BACSICH (P.) : *Rapport de la Réunion plénière de la Soc. Anat. (12-13 octobre 1933).*

BAUER et FROEHLICH : *Arch. fur. Exp. Pathol. u. Pharm.*, 84, 33, 1918.

BAYLISS et STARLING : *Journ. of Phys.*, 26, 125, 1900-1901.

BICKEL : *In* ASHER-SPIRO, 1925, pp. 250-270.

BOEHM : *Arch. fur. Exp. pathol. u. Pharm.*, 72, 1, 1913.

BOTAR : *Ann. d'Anat. pathol.*, 1931.

COTTE et NOËL : *Soc. Chir. de Lyon*, 20 janvier 1927.

COURTADE et GUYON : *C. R. de la Soc. de Biol.*, 1896, p. 1017 ; 1897, pp. 745-792 ; 1901, p. 335. *Arch. de Physiol. norm. et pathol.*, 1897, p. 880.

CUSHNY : *Journ. of Physiol.*, 1906-1907.

DALE : *J. of Physiol.*, 34, 163, 1906.

DELMAS et LAUX : *Anat. méd.-chirurgicale du système nerveux vég.*, Masson, 1933.

DELMAS et JAYLE : *Ann. d'Anat. pathol.*, 1931.

DELMAS et KISS : *Rapport de la Réunion plénière de la Soc. Anat. (12-13 octobre 1933).*

DENNIG : *Zeitschr. f. Biol.*, 80, 239, 1924.

DOMENECH : *Presse Médicale*, 1929.

ELLIOT : *Journ. of Physiol.*, 35, 1907.

FISCHEL : *Die Entwickelung des Menschen.* Julius Springer, Berlin, 1929.

FONTAINE et BÉRARD : *Presse Médicale*, 1934, p. 81.

GILIS : *Anat. élément. des centres nerveux et du sympathique chez l'homme.* Masson, 1932.

HOVELACQUE : *Anat. des nerfs craniens et rachidiens et du système grand sympathique.* Doin.

JAYLE : « Les nerfs pneumogastriques. » (*Thèse*, Montpellier, 1931.)

JAYLE et CABANAC : *Presse Médicale*, 1932.

KAUTZCH : *Pflug. arch. f. Phys.*, 117, 133, 1907.

LATARJET et BONNET : *Lyon chir.*, 1913.

LATARJET et ROCHET : *Gynéc. et Obstétr.*, 1922.

LANGLEY : *Système nerveux autonome.*

LAUX : « Contribution à l'étude du sympathique pelvien. » (*Thèse*, Montpellier, 1932.)

LERICHE et STRICKER : *Bull. de la Soc. de Chir.*, 1927.

MAGNUS : *Pflug. Arch. f. Physiol.*, 102, 351, 1904.

SCHILF : *Das Autonome nervensystem.* G. Thieme, Leipzig, 1926.

VIALLETON : *Elém. de morphol. des vertébrés.* Doin, 1911.

VILLEMIN et DUFOUR : *Ann. d'Anat. pathol.*, 1929.

ANALYSES

OS ET ARTICULATIONS

CAMITZ (H.), HOLMGREN (H.) et JOHANSSON (H.). — Contribution à l'étude de la nature de la transplantation osseuse. — *Acta Chir. Scandin.*, vol. LXXV, fasc. I-II, 8 juin 1934, pp. 1-67.

Sur 16 chiens, les auteurs ont transporté de droite à gauche, et réciproquement, un fragment ostéopériosté de radius long de 1 centimètre, épais de 4 à 5 centimètres. Les animaux ont été sacrifiés de deux à cent quatre-vingt-seize jours après la transplantation.

Trois cals paraissent concourir à l'établissement du cal définitif :

— un cal conjonctif, développé dans le foyer opératoire hématique, qui, dès le quatorzième jour, prend un aspect osseux, encercle le greffon et se relie aux deux autres cals;

— un cal myélogène qui remplit progressivement la cavité médullaire, puis diminue à partir du quarante-deuxième jour pour ne plus occuper que la cavité opératoire;

— un cal périosté qui a son développement maximum en trois zones électives de l'os récepteur : les deux bords de la brèche opératoire et le point diamétralement opposé.

Le transplant ne présente de lésions dégénératives qu'à partir du soixantième jour, mais celles-ci vont progressant tandis que le cal prend de plus en plus l'aspect du tissu osseux définitif.

A partir du vingtième jour, on voit apparaître, d'abord dans le cal périosté, puis dans le cal myélogène et le greffon, des ostéoclastes. Parfois, ceux-ci sont disposés en longue rangée et les auteurs trouvent là un argument en faveur de la théorie de Häggqvist qui voit en eux les restes de trabécules osseuses (exoplasme libéré des sels calciques).

A la jonction du cal myélogène et périosté, on observe parfois, surtout chez les animaux jeunes, des zones d'aspect chondroïde d'interprétation délicate.

Camitz et ses collaborateurs ont une opinion éclectique sur le rôle des différents éléments en présence :

Le périoste et l'endoste du greffon ont un « certain » rôle ostéoformateur, son tissu compact même peut être conservé dans les parties dont la structure concorde avec l'architecture de l'os récepteur.

Le périoste et l'endoste de l'os récepteur ont un rôle considérable, mais son tissu compact a aussi un « certain » rôle.

Enfin, la métaplasie des éléments cellulaires du tissu conjonctif a une importance considérable.

De ce travail très important, retenons encore les préceptes pratiques suivants : prélèvement de greffon total, exact encastrement et respect du périoste de l'os récepteur.

JEAN BAUMANN.

SILFVERSKIOLD (W.). — Etude expérimentale de la croissance en longueur des os et de la transplantation des disques épiphysaires. — *Acta Chir. Scandin.*, vol. LXXV, fasc. I-II, 8 juin 1934, pp. 77-104.

Des expériences sur le lapin à l'aide de fiches métalliques montrent qu'il n'y a pas d'accroissement en longueur d'ordre interstitiel, au niveau des os longs.

Silfverskiold trouve, pour la capacité d'allongement des épiphyses, à peu près les mêmes chiffres qu'Ollier.

Il a fait de multiples expériences de greffe du disque épiphysaire chez le lapin : transplants libre et pédiculé sous la peau, dans une cavité articulaire; dans un os des autoplasties, homoplasties libres et pédiculées. La vitalité ne persiste qu'en cas de transplantation intra-osseuse autoplastique.

Aussi, l'utilisation de la greffe du cartilage de conjugaison, en vue de l'accroissement du membre, est-elle exceptionnellement possible.

JEAN BAUMANN.

SELVAGGI. — Cal osseux et acidose expérimentale. — *Ann. Ital. di Chir.*, vol. XIII, fasc. 1, 31 janvier 1934, pp. 37 à 64.

Afin d'étudier l'influence de l'équilibre acide-base sur l'évolution des fractures expérimentales chez le lapin, l'auteur a eu recours à un grand nombre d'expériences dont il a tiré les conclusions suivantes :

Tout d'abord, tous les régimes alcalosants ou acidifiants ont eu pour résultat l'augmentation de l'acidité sanguine.

Dans la première quinzaine, il n'existe pas de différences marquées; cependant, le cal est moins volumineux que dans les animaux de contrôle. Mais, au fur et à mesure que les semaines s'écoulent, la différence s'accentue, de sorte qu'au bout de quarante-cinq jours le cal est complètement ossifié chez les animaux de contrôle, tandis que, chez les acidosiques, il y a encore une notable quantité de tissu cartilagineux et même chondroblastique.

Quand le cal est complètement ossifié dans tous les cas, la différence existe encore sur le point de la médullisation plus avancée chez les animaux de contrôle.

Enfin, il y a toujours chez les animaux acidosiques un retard de la calcification.

OLIVIERI.

BURROWS (H.-J.). — Deux cas d'ossification du cartilage semi-lunaire interne. — *The Brit. Journ. of Surg.*, vol. XXI, n° 83, janvier 1934, pp. 404-410.

Deux observations calquées l'une sur l'autre : hommes de vingt-cinq et dix-sept ans. Accidents de rugby. Entorses à répétition sans blocage. La radiographie montre un corps étranger postérieur et interne étiqueté ostéochondrite disséquante. L'intervention révèle un ménisque dont l'extrémité postérieure, amputée de sa corne, présente une consistance osseuse.

Histologiquement : hyperplasie du fibro-cartilage avec dépôts de calcium; substitution au cartilage de lacunes de tissu conjonctif lâche vasculaire avec formation d'os vrai.

H.-J. Burrows voit dans cette métaplasie un argument pour les théories de Leriche et Policard.

JEAN BAUMANN.

LAFFONT et LAVALLÉE. — L'ostéomalacie puerpérale en Algérie. — *Bull. de la Soc. d'Obst. et de Gynéc. de Paris*, p. 339, n° 4, avril 1933.

Il y a 22 cas connus d'ostéomalacie puerpérale en Algérie. La maladie a revêtu une forme assez particulière par sa lente évolution, son apparition chez des primipares. Le début en est marqué par des douleurs très vives au niveau des os et articulations du pelvis, une fermeture de l'ogive pubienne devenant difficile, puis impossible. Les lésions prédominent sur le bassin : le détroit supérieur est trilobé, les os presque translucides.

L'ostéomalacie a été observée surtout chez des femmes kabyles habitant des régions humides d'altitude moyenne, et il semble qu'il faille incriminer dans sa genèse le facteur hydrique.

JEAN BAUMANN.

BALISSAT (E.). — L'actinomycose des os. — *Rev. méd. de la Suisse romande*, 25 mai 1934, pp. 508-530.

L'actinomycose osseuse est fréquente chez les bovidés (« ostéosarcome » du maxillaire du bœuf), elle est rare chez l'homme : 79 cas avec participation osseuse sur 490 actinomycoses humaines.

Elle se présente sous deux formes :

— l'actinomycose par extension;

— l'actinomycose métastatique.

1° ACTINOMYCOSE PAR EXTENSION. — *L'actinomycose maxillaire* est d'origine bucco-gingivale. Elle est généralement de type périphérique, exceptionnellement central. Elle peut se propager à la base du crâne.

L'*actinomycose vertébrale* peut être à point de départ œsophagien pleuro-pulmonaire ou intestinal. Balissat a observé deux cas d'origine thoracique de cette localisation qui n'est pas rare (32 cas sur 79, soit 40 %).

Cas I. — Quarante-neuf ans. Actinomycose généralisée à point de départ dans la plante des pieds. Abcès du poumon droit avec péripleurite médiastinite et phlegmon paravertébral envahissant les trois premières dorsales, qui sont le siège d'abcès miliaires et de néoformations corticales avec signes d'inflammation chronique.

Cas II. — Homme, quarante-neuf ans. Abcès péri-œsophagien, puis infiltration du poumon et péri-pleurite infiltrant les 7e et 8e dorsales, qui sont infiltrées d'abcès miliaires entourés de zones de nécrose aiguë.

Cliniquement, retenir la cyphoscoliose.

L'*actinomycose des os des membres* peut s'observer à la suite des lésions des membres à point de départ cutané, mais elle est rare.

L'*actinomycose du bassin* est due à la propagation de lésions génitales ou psoïques.

2° ACTINOMYCOSE MÉTASTATIQUE. — Elle est rare. Balissat en apporte un cas à localisation vertébrale.

Cas III. — Homme, quarante-quatre ans. Pyémie actinomycosique à point de départ plantaire. Deux petits abcès blanc jaunâtre, de la taille de petits pois, au milieu du corps des deux dernières dorsales.

A propos de ces cas, Balissat soulève la question de la valeur pronostique de la présence ou absence de la couronne périphérique de massues.

Pour Bostiöm, les massues seraient des formes de dégénérescence témoignant de la défense de l'organisme, alors que, pour d'autres auteurs, elles représentent les éléments actifs du parasite.

Dans les trois cas, mortels, de Balissat, ces massues ont été retrouvées deux fois.

JEAN BAUMANN.

BRUNSCHWIG (A.) et HARMON (P.-H.). — Etudes sur le sarcome des os. (Studies in sone sarcoma). — *Surg. Gynec., a. Obstetr.*, vol. LVII, n° 6, décembre 1934, pp. 711 à 718, 11 figures.

A l'occasion de 2 observations cliniques personnelles et d'un cas, relevé chez la souris, de métastases hépatiques renfermant du tissu osseux, il est fait une revue générale de 37 observations de sarcome ostéogénique ayant donné lieu à des métastases, le plus souvent pulmonaires ou pleurales, ou ganglionnaires diverses, cutanées, cardiaques, etc., etc., dans lesquelles, loin du squelette, s'était formé du tissu osseux.

De là, les auteurs s'efforcent de conclure à l'existence d'ostéoblaste, cellule génératrice d'os, et de prendre parti contre l'hypothèse, soutenue par Leriche et Policard, de l'ostéogénèse, processus purement humoral, et non sécrétion cellulaire. A vrai dire, l'argumentation fondée sur l'existence d'os métastatique n'est pas plus convaincante que celle tirée de l'existence d'os métaplasique formé dans n'importe quel organe, à la faveur de nécrose ou de calcification, par exemple.

Quoi qu'il en soit des discussions d'histogénèse, les aspects histologiques et radiographiques sont très démonstratifs, certains particulièrement curieux, tel celui d'une métastase cutanée dont le tissu osseux engaine un follicule pileux.

Le terme d'ostéoblastome malin est proposé pour désigner ces tumeurs véritablement ossifiantes.

P. MICHON.

SOCIÉTÉ ANATOMIQUE DE PARIS

(104e ANNÉE)

Séance du 8 novembre 1934.

Présidence de M. G. ROUSSY.

SOMMAIRE

I. — ALLOCUTION DU PRÉSIDENT..... 832

II. — COMMUNICATIONS DU SECRÉTAIRE GÉNÉRAL..... 835

III. — COMMUNICATIONS

Anatomie

HUARD (P.). — Topographie du nerf médian à l'avant-bras et au poignet 856

HUARD (P.), DOXUAN HOP et HACH. — Un cas de sous-clavière droite rétro-œsophagienne 859

LIARAS et RICARD. — Dilatation circonférentielle de l'œsophage médiastinal par invagination partielle gastro-œsophagienne. 868

LUCIEN (M.) et WEBER (P.). — Variations dans la segmentation pulmonaire. Poumon droit présentant trois lobes surnuméraires : lobe apical, lobe postérieur, lobe « axillaire » ou « parabronchique externe »..... 850

REY. — La torsion anti-brachiale 860

Anatomie pathologique

ARDOUIN (P.). — Sur un cas d'épithélioma atypique du lobule de l'oreille 844

DEREUX (J.). — Développement exagéré de toutes les cavités pneumatiques du crâne et de la face 836

FABRE (F.-CH.). — A propos d'un cas de cholécystite aiguë.... 866

HUGUENIN (RENÉ) et RADULESCO. — Epithélioma de la bronche souche, mucipare, à métastases intra-pulmonaires précoces et prédominantes..... 847

LE LORIER et ISIDOR (P.). — Dysembryome neuro-épithéliomateux de la région pharyngo-hypophysaire ayant envahi le maxillaire supérieur chez un fœtus de sept mois et demi 836

MARCHAND (L.). — La dégénérescence amyloïde de la cellule nerveuse 836

MORICARD (R.). — De l'existence de modifications cycliques au niveau de la zone de Golgi des cellules lutéiniques dans la période de régression du corps jaune chez le rat..... 843

LEBAH (P.). — Les lésions hépatiques consécutives à l'hépatographie par le thorotrast chez l'homme 840

IV. — ÉLECTIONS 872

I. — *ALLOCUTION DU PRÉSIDENT*

à l'occasion du décès de GUSTAVE DURANTE *et de* GABRIELLE LÉVY.

Messieurs et chers collègues,

Durant ces vacances dernières, notre Société a perdu en Gustave Durante l'un de ses membres les plus anciens, l'un de ceux qui depuis plus de trente ans, suivaient avec le plus de régularité et le plus d'attention l'évolution de notre Société Anatomique.

Aux côtés de Cornil, de Brault, de Letulle, de Legry, de Pillet, de Caussade et de bien d'autres, il fut très assidu à ces séances qui, jusqu'à la guerre, se tenaient chaque samedi dans le vieux local du Musée Dupuytren, local que nous devenons de moins en moins nombreux à avoir connu et où certains d'entre nous se rappellent avoir fait bien timidement leurs premières armes.

Durante, il est vrai, ne vit pas se faire sans une certaine appréhension les bouleversements que, nouveau président, j'apportais au rythme de nos séances comme à quelques-unes des traditions désuètes avec lesquelles il me paraissait nécessaire de rompre si l'on voulait vivifier notre Société. Mais bientôt son adhésion à la formule nouvelle fut complète et entière, et devait se raffermir toujours plus au cours des ans. Il eut maintes fois l'occasion de nous montrer son attachement, dont il devait nous donner une preuve dernière jusqu'au delà de la mort.

⁂

Gustave Durante était issu d'une vieille famille génevoise, dont l'esprit et la culture étaient restés français. Aussi, ses premières années d'études terminées à Genève, vint-il à Paris pour concourir à l'externat puis à l'internat des hôpitaux auquel il fut nommé en 1891.

Il fut surtout l'élève de Cornil dont il fut préparateur car il se sentit très vite attiré vers les recherches de laboratoire, orientation qui allait le détourner définitivement de la carrière des concours.

Toute sa vie fut ainsi consacrée à la recherche scientifique, aux travaux d'ordre anatomo-pathologique qu'il poursuivit au Laboratoire de la Charité d'abord puis à la Maternité de Port-Royal, aux côtés de Porac, de Bonnaire, de Rudeaux et de Le Lorier.

Il aurait pu, à un moment donné, retourner à Genève comme professeur d'Anatomie pathologique, mais les situations officielles ne l'attiraient guère; aussi préféra-t-il rester à Paris et se consacrer entièrement à la recherche pure.

Durant la guerre, bien que resté Suisse, il fut chargé d'un Service dans un vaste hôpital consacré aux affections du système nerveux à Montpellier. Pendant plusieurs années, il donna là tout son temps aux soins de nos malades et de nos blessés ce qui lui valut la croix de la Légion d'honneur.

*
**

Durante laisse derrière lui une belle moisson de travaux scientifiques, sous la forme de notes, de communications et de mémoires, dont le plus grand nombre est paru ici même dans le Bulletin de notre Société. Ces travaux ont trait aux questions touchant à la Gynécologie et à l'Obstétrique, à la Pathologie des muscles et des nerfs, à l'interprétation biologique des phénomènes inflammatoires et néoplasiques.

En Gynécologie et Obstétrique, les travaux de Durante sont innombrables et depuis ses premières recherches anatomo-pathologiques sur l'achondroplasie (1902), depuis celles sur le poumon ombilical, qu'il signa avec Bonnaire, on peut dire qu'il n'est guère de sujet de la pathologie gynécologique ou obstétricale qu'il n'ait abordé.

Mais ce sont surtout ses recherches sur les muscles et sur les nerfs périphériques qui attirèrent sur lui, il y a une trentaine d'années, l'attention des pathologistes et des neurologistes. Ces recherches sont consignées dans les deux articles magistraux qu'il consacra aux muscles et aux nerfs dans le Traité d'Anatomie pathologique de Cornil et Ranvier.

Pour les muscles, il étudia les phénomènes de régression cellulaires de la fibre musculaire striée, comme ceux de la métamorphose, de la multiplication et de la dégénérescence dite granuleuse : la cellule de régression multinucléée porte son nom.

Pour les nerfs il s'attaqua, l'un des premiers, à la théorie caténaire, et son mémoire de 1905, intitulé « *Neurone et Neurule* », tendant à montrer l'individualité des éléments nerveux périphériques, fit à l'époque sensation. Bien que l'immense majorité des Neurologistes soient revenus depuis, et pour des raisons que je n'ai pas à développer ici, à la conception neuronale du système nerveux central et périphérique, les travaux de Durante n'en marquent pas moins une date importante dans l'histoire de l'Anatomie pathologique du nerf périphérique. Lui-même resta toujours fidèle à la théorie caténaire et, dans les échanges de sa correspondance avec certain savant étranger dont je dois les éléments à notre collègue, à notre ami Caussade, nous lisons ces lignes écrites par Durante en 1931 :

« Depuis vingt-cinq ans, je n'ai relevé aucun fait prouvant le neurone, aucune objection valable à la conception caténaire du tube nerveux, aussi je maintiens aujourd'hui tout ce que j'écrivais à cette époque. Tout ce que j'ai trouvé en histologie, depuis lors, n'a fait que confirmer mon opinion.

« Lorsque j'ai écrit l'article du Traité de Cornil et Ranvier, on ne voyait guère dans le tube nerveux que le cylindre-axe, autour duquel tournait toute la pathologie. J'ai cherché à démontrer l'importance du protoplasme cellulaire circumvoisin.

« Aujourd'hui on parle moins du cylindre-axe. On a redécouvert le protoplasme. Tout est à la cellule de Schwann. C'est certes un progrès. Mais on en fait une cellule enveloppante, accessoire, que l'on cherche à assimiler à la névroglie. L'évolution est encore incomplète. Mais on peut espérer que bientôt on arrivera à comprendre que les fibrilles cylindraxiles ne sont qu'une substance différenciée du protoplasme de

cette cellule (comme les myofibrilles de la fibre musculaire) et que cette cellule est le véritable élément conducteur périphérique. »

Dans les questions de dystrophie osseuse, si difficiles, si longues à étudier, on doit à Durante des notions intéressantes et nouvelles, notamment sur la « dysplasie périostale ».

Dans le domaine de l'inflammation, on sait qu'il eut le grand mérite d'attirer l'un des premiers l'attention sur ces formes hyperplasiantes inflammatoires, prises trop souvent pour des tumeurs, notamment pour des sarcomes. Pour lui nombreux sont ces pseudo-sarcomes qui ne représentent que les nodules infectieux dus à des parasites peu actifs.

Dès 1910, et dans un même ordre d'idées, Durante insistait sur ce que, dans les épithéliomas, le stroma conjonctif sous-jacent doit entrer en considération dans l'évolution de la tumeur. On peut obtenir la guérison, disait-il, en favorisant une réaction de défense de ce stroma vis-à-vis de cellules épithéliales. Epithélium et stroma sont normalement en symbiose, s'aidant mutuellement, mais aussi s'opposant l'un à l'autre.

La prolifération épithéliale est un phénomène banal à la suite de toute irritation. Pour que la cellule épithéliale se greffe dans le stroma et s'y acclimate il faut, avant tout, une déchéance de ce stroma diminuant sa capacité de défense. C'est cette déchéance du stroma qui est la cause importante de l'évolution maligne d'une prolifération épithéliale qui, sans cela, resterait bénigne. Et dans un travail tout récent, Durante étudiait comparativement les circulations fonctionnelle et végétative et montrait que la prédominance de l'une d'elles pouvait entraîner une prolifération épithéliale.

⁂

Tous les travaux de Durante, dont je n'ai pu ici que rappeler ceux qui m'ont paru les plus importants, ceux auxquels il attachait lui-même le plus de valeur, sont basés sur les faits concrets, sur des observations longuement recueillies et méditées, sur des préparations macroscopiques et microscopiques minutieusement étudiées.

Tous ses mémoires ou toutes ses communications — ses amis me l'ont dit — étaient écrits de sa main, corrigés et recopiés plusieurs fois. Chercheur sagace, attaché avant tout à l'étude et à la représentation morphologique des processus morbides, il laisse une œuvre importante et le souvenir d'un travailleur sincère et consciencieux.

Messieurs, notre Société Anatomique est durement frappée par la mort de notre regretté collègue Durante. Adressons à sa mémoire un dernier adieu. Adressons aussi aux membres de sa famille notre sympathie profondément attristée.

⁂

Messieurs,

Un autre deuil a frappé récemment notre Société. Notre collègue Gabrielle Lévy a été emportée brutalement par une hémorragie foudroyante.

Depuis bien des années, et pour des raisons de santé, elle n'assistait plus à nos séances ; mais son souvenir doit être gardé parmi nous, au

sein de notre Société comme dans ce Laboratoire où elle aimait autrefois à travailler.

Sur sa tombe, j'ai rendu hommage à sa mémoire et rappelé quelle fut son œuvre neurologique.

Vous voudrez sans doute, aujourd'hui, vous associer à moi pour adresser, une fois encore, à sa famille, nos sentiments de bien vives condoléances.

II. — *COMMUNICATIONS DU SECRÉTAIRE GÉNÉRAL*

Le secrétaire général dépose sur le bureau un certain nombre de communications émanant de membres correspondants de la Société. Il donne lecture d'une lettre de démission du docteur Foulon, secrétaire de la Société, et annonce qu'une Assemblée générale et extraordinaire élira, en fin de séance, un nouveau secrétaire.

Il donne lecture ensuite de lettres qu'il a reçues de la famille et du notaire de M. Durante, membre de la Société dont le président vient de prononcer l'éloge nécrologique.

Monsieur Durante a désiré que ses *préparations anatomiques*, ainsi que les *clichés* correspondant à ses publications, soient donnés à la Société Anatomique ou au Musée Dupuytren, où elles iraient compléter les collections Pilliet;

Il a désiré également offrir, à la *bibliothèque de la Société Anatomique*, les périodiques, livres médicaux et les thèses se trouvant dans sa bibliothèque.

Notre collègue a voulu davantage encore que mettre à la disposition de ceux de nos membres qui lui succéderont dans la carrière scientifique ses riches collections. Il a voulu perpétuer sa présence à la Société Anatomique en récompensant les jeunes travailleurs. Par testament, en effet, il lègue :

VINGT-CINQ MILLE FRANCS français à la Société Anatomique de Paris pour fondation d'un prix annuel ou bisannuel pouvant porter soit sur un mémoire, soit sur un ensemble de travaux.

Messieurs, selon la formule rituelle, je demande à la Société Anatomique, qui est reconnue d'utilité publique, si elle décide d'accepter les dispositions testamentaires de M. Durante, sous réserves.

La Société, à main levée, adopte les conclusions du secrétaire général et accepte le legs.

Elle charge le secrétaire général d'offrir à la famille de M. Durante, l'expression de sa vive gratitude et de sa sympathie émue.

III. — *COMMUNICATIONS*

LA DÉGÉNÉRESCENCE AMYLOÏDE DE LA CELLULE NERVEUSE

par

L. Marchand.

(*Ce travail paraîtra, en Mémoire original, dans un prochain numéro des* ANNALES D'ANATOMIE PATHOLOGIQUE ET D'ANATOMIE MÉDICO-CHIRURGICALE.)

DYSEMBRYOME NEURO-ÉPITHÉLIOMATEUX DE LA RÉGION PHARYNGO-HYPOPHYSAIRE AYANT ENVAHI LE MAXILLAIRE SUPÉRIEUR CHEZ UN FŒTUS DE SEPT MOIS ET DEMI

par

Le Lorier et P. Isidor.

(*Ce travail paraîtra, en Recueil de faits, dans un prochain numéro des* ANNALES D'ANATOMIE PATHOLOGIQUE ET D'ANATOMIE MÉDICO-CHIRURGICALE.)

DÉVELOPPEMENT EXAGÉRÉ DE TOUTES LES CAVITÉS PNEUMATIQUES DU CRÂNE ET DE LA FACE

par

J. Dereux (de Lille).

Nous avons l'honneur de vous rapporter l'observation d'un malade porteur d'une malformation des sinus et des cavités pneumatiques du crâne et de la face, malformation telle qu'elle a pu faire penser au premier abord à une affection osseuse.

Il n'y a rien à signaler dans l'histoire pathologique de ce jeune homme de vingt et un ans, si ce n'est qu'à l'âge de dix-huit ans, il a vu apparaître une tuméfaction située à la partie antérieure et inférieure du front et que, depuis quelques mois, il se plaint de troubles de la mémoire portant sur les faits récents. C'est incidemment, par la gêne qu'il ressentait en portant un chapeau, qu'il a remarqué cette tuméfaction. Petit à petit, elle a augmenté de volume ; à tel point que, depuis un an, l'entourage remarque cette irrégularité dans la conformation du front.

Cette tuméfaction, rigoureusement médiane, située à la partie inférieure du front, au-dessus de la racine du nez, est grosse comme une noix environ; elle est lisse, régulière, de consistance osseuse; elle se continue insensiblement avec le plan osseux sous-jacent auquel elle adhère intimement.

La palpation, la percussion, ne sont nullement douloureuses. La peau, à son niveau, est de coloration et d'aspect normaux ; elle est parfaitement libre sur les plans profonds.

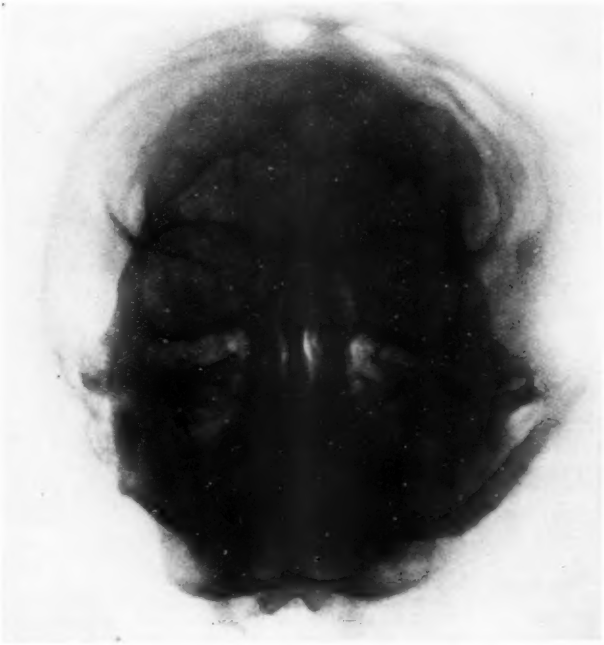

FIG. 1. — *Radiographie du crâne, vue de face.*

La conformation des autres parties du crâne est régulière, mais les mastoïdes, surtout la gauche, sont très saillantes. Il n'existe aucune tuméfaction par ailleurs, aucune malformation des membres. Il n'y a aucun trouble dans le fonctionnement des nerfs craniens. *L'odorat est normal.* Le fond d'œil également. Les pupilles sont égales, régulières, et réagissent normalement à la lumière et à l'accommodation. Tous les réflexes tendineux et cutanés sont normaux. Pas de troubles moteurs ni sensitifs ; pas de troubles cérébelleux. Urines normales. Poumons et cœur normaux. Tension artérielle, 13-7 (Vasquez).

Il n'y a pas de signes d'anomalie endocrinienne ; l'état général est excellent. Bordet-Wassermann, Heicht, Kahn, négatifs dans le sang.

La radiographie (docteur Balle) est venue éclairer l'origine de cette tumé-

faction frontale et médiane. Il s'agit en effet d'un agrandissement considérable des sinus frontaux dans tous les sens, et notamment dans le sens antéro-postérieur (fig. 1 et 2).

Les sinus sphénoïdaux et maxillaires (1) sont également très augmentés de volume; toutes les cavités pneumatiques du crâne et de la face, les cellules ethmoïdales, les cellules mastoïdiennes, sont elles aussi extrêmement développées (fig. 3).

FIG. 2. — *Radiographie du crâne de profil.*

Il est certain que nous pouvons écarter l'hypothèse d'un état pathologique osseux auquel aurait pu faire penser, par le seul examen clinique, l'apparition de la tuméfaction de l'os frontal.

Toutefois, cette augmentation de volume des sinus frontaux et des sinus maxillaires ne devait pas soulever l'hypothèse de l'acromégalie; mais il n'existe chez notre malade aucun des signes caractéristiques de cette affection: pas de facies spécial, aucune hypertrophie du nez, du menton,

(1) Nous avons déjà souligné que l'odorat était normal ; le développement excessif du sinus maxillaire n'a donc pas influé sur la fonction olfactive, ce qui corrobore l'opinion de M. Terracol sur l'absence de fonction olfactive du sinus maxillaire (*Annales d'Oto-Laryngologie*, 1932, p. 459).

des pommettes, des lèvres, de la langue ; pas d'augmentation de volume des extrémités : les mains et les pieds sont normaux ; enfin, la selle turcique ne présente aucune anomalie. Il n'existe pas non plus de caractères cliniques ni radiographiques d'autres affections osseuses atteignant le crâne et la face : maladie de Paget, de Recklinghausen, léontiasis osséa.

Enfin, ce malade ne présenta aucun signe actuel ni antécédent de syphilis ; les réactions de Bordet-Wassermann, Hecht, et Kahn, sont négatives. Il s'agit bien, dans notre cas, d'un développement exagéré de toutes les cavités pneumatiques du crâne et de la face.

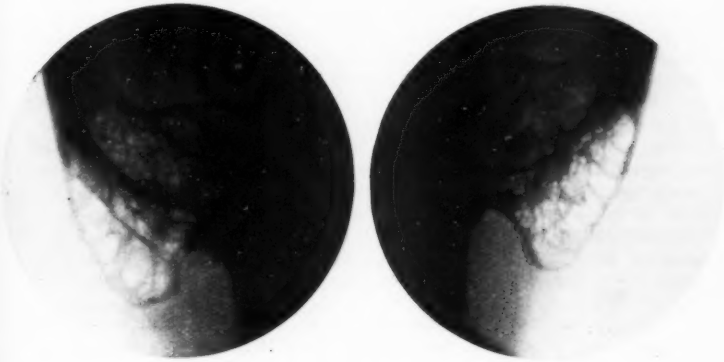

FIG. 3. — *Développement exagéré des cellules mastoïdiennes.*

Tous les auteurs (Sieur et Jacob, Laurens, Lemaître, Canuyt, Ramadier et Velter, Terracol) insistent sur la variabilité de la configuration et de la contenance des sinus ; et on distingue communément des grands, des moyens et des petits sinus frontaux.

Les grands sinus sont eux-mêmes variables selon qu'ils se développent en hauteur ou en largeur au-dessus des arcades orbitaires. Il en est de même pour les sinus maxillaires, les sinus phénoïdaux (1), les cellules ethmoïdales. Il en est ainsi également pour les mastoïdes ; certaines n'ont que l'antre bien développée ; d'autres ont des cellules mastoïdiennes très grandes, très nombreuses; on appelle ces mastoïdes : mastoïdes du type pneumatique ou diploétique. Bref, ces diversités de configuration et de grandeur des sinus sont connues. Mais ce sur quoi nous voulons insister, c'est : 1° un agrandissement simultané de tous les sinus du crâne et de la face et des cellules mastoïdiennes; — 2° un volume si exagéré des deux sinus frontaux qu'il est traduit par une saillie à la

(1) COULOUMA : « Le sinus sphénoïdal. » (*Echo médical du Nord*, 1er juillet 1934.)

partie antérieure du front, en imposant au premier abord pour une affection de l'os frontal.

Soulignons toutefois que nous avons trouvé dans l'étude de Sieur et Jacob la remarque suivante (1) :

« Au dire de certains anatomistes, il serait possible de se rendre compte du développement des sinus frontaux par le relief que présentent la bosse nasale et les arcades sourcilières, et par la configuration générale du front. C'est grâce à la capacité de ses sinus frontaux et à leur grande extension au-dessus de la racine du nez, que l'homme a le front plus fuyant que celui de la femme. De même, si chez l'enfant les bosses frontales sont proéminentes, c'est parce que les sinus ne commencent à se développer qu'après la naissance et n'atteignent leur complet développement qu'à l'âge de vingt à cingt-cinq ans.

Le développement défectueux des cavités frontales constitue également, ainsi que le fait remarquer Zuckerhandl, un caractère de race, puisque les sinus frontaux sont mal développés ou manquent complètement chez les nègres du sud, ce qui donne à leur physionomie l'expression caractéristique qu'elle présente.

Enfin, comme les deux sinus peuvent ne pas toujours présenter un développement symétrique, la moitié du front qui correspond à la cavité la plus vaste peut faire un relief plus considérable que celle du côté opposé et causer ainsi de l'asymétrie faciale.

L'apparition de cette anomalie à l'âge de dix-huit ans, et son développement dans les trois années qui suivent, ne doit pas nous surprendre, puisque c'est précisément à cette époque que se produit le développement complet des sinus frontaux.

Nous observons notre malade depuis un an (il est actuellement âgé de vingt-deux ans). Diverses épreuves permettant de nous rendre compte de la configuration du crâne ont été mises en œuvre depuis notre premier examen : il ne semble pas que la tuméfaction frontale ait augmenté de volume.

LES LÉSIONS HÉPATIQUES CONSÉCUTIVES A L'HÉPATOGRAPHIE PAR LE THOROTRAST CHEZ L'HOMME

par

P. Sebah (Alger).

L'emploi des colloïdes à poids atomique élevé, préconisé au cours des travaux successifs comme moyen d'investigation radiologique des organes parenchymateux, nous incita à utiliser à notre tour le dioxyde de thorium ou thorotrast employé déjà par Radt et Kadrnka, les promoteurs de la méthode, dans le but d'obtenir de bonnes hépato- et splénographies.

Nos essais d'opacification de ces organes, par l'introduction dans le milieu humoral de ce corps suivant une méthode appropriée, furent en

(1) Sieur et Jacob : *Recherches anatomiques, cliniques, opératoires, sur les fosses nasales et leurs sinus*, Rueff, édit., p. 388.

général satisfaisants. Mais, indépendamment de nos recherches radiologiques, nous avons étudié d'abord chez l'animal la localisation élective de ce colloïde sur le S. R. E., les différentes actions qu'elle y exerce dans certaines conditions. Chez l'homme ensuite, avec prudence et dans certains cas rigoureusement choisis, nous avons poursuivi l'application de cette méthode et nous avons pu préciser, après notre maître, M. le professeur Benhamou, et grâce à une observation qu'il nous a permis de rapporter, les altérations parenchymateuses qui ne laissent aucun doute sur la nature toxique du produit et sur la réserve à adopter dans son utilisation radiologique.

Chez l'animal, avec MM. Huguenin et Albot, nous avons entrepris une série d'expériences sur les conséquences physio-pathologiques de la fixation du thorotrast au niveau du S. R. E. Le dépôt du thorium dans les éléments réticulaires semble bien prouvé par les troubles de ce système enregistrés par l'épreuve du rouge congo. Dans l'ensemble, il apparaît que les doses de thorotrast injectées déterminent des modifications très différentes sur la perméabilité du système réticulaire. Les grosses doses déterminent un certain blocage et les doses faibles une certaine excitation. Les choses sont cependant plus complexes. Il se produit des variations d'un animal à l'autre, variations qui tiennent peut-être à un état constitutionnel ou dépendent de perturbations physio-pathologiques qu'il serait intéressant de mettre en évidence.

Dans l'ensemble, la fixation du bioxyde de thorium sur les éléments réticulaires du foie et de la rate ne paraît pas bloquer le S. R. E., même lorsqu'on emploie des doses assez élevées, mais cependant éloignées des doses massives parfois mortelles.

On pourrait être tenté d'interpréter ces faits expérimentaux en admettant que le thorotrast se fixe au niveau du foie et de la rate, et que c'est une autre portion du système réticulaire qui entre en jeu à ce moment et se trouve anormalement excité.

Avec MM. Huguenin et Nemours, nous avons injecté à un lapin, un quart d'heure après l'injection de 10 centimètres cubes de thorotrast, alors que l'ombre hépatique et splénique se dessinait déjà, une quantité de tétra-iode nécessaire pour opacifier la vésicule. Celle-ci s'est colorée normalement comme chez un animal témoin. Cela montre bien que c'est le système réticulaire du foie qui intervient, comme les expériences classiques l'avaient déjà montré.

Les contrôles histologiques ont permis de voir que la rate et le foie étaient les deux organes où semblait s'accumuler avec prédilection la suspension colloïdale de thorium. On le retrouve dans les cellules de Kupffer, dans l'endothélium des capillaires sous formes de petites granulations colorées en bleu sur le bleu Masson, par le bleu d'aniline. En réalité, cette systématisation apparente s'explique par le fait que ces organes sont les plus riches en éléments réticulaires. Injecté à doses fortes, on le retrouve dans le protoplasme des cellules réticulaires de la moelle osseuse, dans les cellules alvéolaires du poumon, dans les cellules réticulaires du tissu conjonctif du rein et des capsules surrénales.

Son élimination est lente. Le fait que l'intensité des ombres du foie et de la rate se constate pendant longtemps aux rayons X est l'indice que si le thorotrast peut se fixer dans l'organisme temporairement, il persiste de nombreux mois.

Sa longue persistance dans l'intimité des tissus peut déterminer des modifications histologiques importantes. Chez l'homme, des circonstances particulièrement favorables ont permis de préciser la nocivité du produit à l'égard des tissus nobles de l'organisme.

MM. Benhamou et Marchioni, en étudiant l'épreuve de la splénorétraction à l'adrénaline, employèrent le thorotrast pour rendre plus sensible ce phénomène. Ils furent amenés à l'utiliser chez une femme de quarante ans qui présentait un syndrome de sténose pylorique. L'examen somatique de cette malade montrait un gros foie débordant de trois travers de doigt le rebord des fausses côtes. Cette participation hépatique faisait songer à une sténose organique et évoquait l'idée d'une métastase à rechercher au niveau du foie.

Ils injectèrent du thorotrast à petites doses (8 grammes en tout pour une femme pesant 50 kilogrammes) suivant la méthode de Kadrnka, sans aucun incident, et ils obtinrent une bonne opacité radiologique du foie, au niveau duquel il n'y avait aucune image anormale.

Cette malade fut opérée un mois après. On fit une laparotomie qui laissa voir un foie d'aspect normal. Il n'y avait pas de ganglions hypertrophiés au niveau du hile. On pratiqua une gastro-entérostomie (suivie de guérison) et on en profita pour faire une biopsie de foie qui, interprétée par M. le professeur Benhamou, montra des cellules de Kupffer bourrées de dioxyde de thorium comme d'autant de grains de plomb, et les cellules avoisinantes présentaient un aspect nuageux qui ne laissait aucun doute sur la nocivité du produit. Le tissu de la capsule de Glisson et des espaces portes est peu modifié dans sa densité. Les espaces de Kiernan sont tigrés de cellules histiocytes volumineuses assez abondantes. Le parenchyme hépatique lui-même a un aspect général clair sur lequel trancheront parfois des travées entières de cellules sombres. A un fort grossissement, on note de très volumineuses cellules clarifiées. Dans leur ensemble, les noyaux des cellules hépatiques ont un aspect très anormal de forme irrégulière et chromatine très foncée, qui va parfois jusqu'à la pycnose nucléaire. Dans les sinusoïdes, on observe en de multiples endroits de très volumineuses cellules de Kupffer au protoplasme dense, aux limites imprécises, qui contiennent des grains de calibres variables bleu Masson qui semblent bien être du thorotrast. On note également des amas de thorotrast dans certains canalicules biliaires.

Ainsi, indépendamment de la valeur radiologique incontestable du thorotrast, indépendamment de sa fixation élective sur le S. R. E. et des perturbations qu'il peut entraîner en privant l'organisme d'un de ses moyens de défense les plus puissants, le résultat histologique d'une biopsie faite sur l'homme nous permet de conclure qu'on ne saurait, en toute sécurité, recourir actuellement à ce procédé d'opacification du foie et de la rate. Ces conclusions viennent donc confirmer celles, antérieures, développées ici même par MM. Huguenin, Nemours-Auguste et Albot.

DE L'EXISTENCE DE MODIFICATIONS CYCLIQUES, AU NIVEAU DE LA ZONE DE GOLGI, DES CELLULES LUTÉINIQUES DANS LA PÉRIODE DE RÉGRESSION DU CORPS JAUNE CHEZ LE RAT

par

R. Moricard.

Les études poursuivies chez le Lapin (1) nous ont amené à constater que les modifications de la zone de Golgi des cellules de la granulosa précédaient leur transformation lutéinique. Des études du corps jaune expérimental nous ont donné des images d'imprégnation assez variables et nous ont amené à penser qu'on pouvait observer des modifications de la zone de Golgi en relation avec l'évolution du corps jaune, ce qui est vraisemblable en se basant sur les observations de Parat pour les glandes à sécrétion externe.

Les études d'Evans et Long ont précisé les conditions de persistance du corps jaune chez le rat et ont montré que chez cet animal, en même temps que les corps jaunes jeunes d'un cycle récent, il existe les corps jaunes anciens du cycle précédent. Cela permet d'étudier la zone de Golgi aux différents stades de formation du corps jaune sur une même pièce, sans avoir à faire intervenir des causes d'erreurs dues à des variations d'imprégnation inhérentes à la technique cytologique. L'étude d'un ovaire de rat en fin d'œstrus nous a permis d'observer des images qui sont assez caractéristiques.

Sur les follicules jeunes, la zone de Golgi des cellules granuleuses est étroite et constituée par une tache juxta-nucléaire ayant un diamètre d'environ un tiers de celui du noyau; la structure de la zone de Golgi est assez homogène, très opaque et quelquefois réticulée.

Sur les corps jaunes jeunes, les éléments de Golgi constituent un amas de granulations volumineuses réparties dans un espace voisin du noyau et conglomérées en une zone de Golgi, à un diamètre souvent supérieur ou égal à celui du noyau.

Nous avons pu vérifier le caractère de ces images à la fois sur des pièces expérimentales ou physiologiques de corps jaunes de lapin et sur un corps jaune jeune humain.

Sur les corps jaunes anciens, la zone de Golgi est dispersée et très faiblement imprégnée, d'aspect poussiéreuse et réduite à quelques granulations brunâtres.

L'étude de la zone de Golgi par la méthode de Da Fano permet une étude du vacuome. Il est démontré qu'il existe des modifications du vacuome au niveau des cellules possédant une sécrétion exocrine (Parat). De tels phénomènes existent au niveau des parenchymes endocriniens. Cette notion est d'ailleurs en concordance avec les faits apportés par Krogh et Okkels sur les cellules thyroïdiennes.

(Travail du Laboratoire de Médecine expérimentale de la Faculté de Médecine de Paris.)

(1) « Zone de Golgi du follicule ovarien. » (*Société Anatomique*, 7 décembre 1933.)
« Prolifération sexuelle femelle. » (*Thèse* Médecine, 1934.)

SUR UN CAS D'ÉPITHÉLIOMA ATYPIQUE DU LOBULE DE L'OREILLE

par

P. Ardouin (de Tours).

Une femme de quarante-huit ans était venue me consulter au mois de mars 1933 (il y a donc plus d'un an et demi), pour une petite tuméfaction du lobule de l'oreille gauche.

Depuis six mois environ, cette malade avait remarqué une augmentation

FIG. 1. — *Aspect de la tumeur.*

de volume de son lobule gauche, qui prit bientôt une coloration rouge vif.

Rien de particulier à noter dans les antécédents héréditaires, collatéraux, ou personnels de cette forte femme de quarante-huit ans, ménagère de son état, au visage coloré, et d'apparence robuste. Elle nous signale cependant la mort de son mari de bacillose pulmonaire, trois ans auparavant. Son unique fillette, âgée de onze ans, se porte très bien.

La malade est bien précise, en ce qui concerne le début de son affection. Elle ne présentait pas la moindre petite tache nævique au niveau du lobule, et elle portait, depuis l'âge de vingt-cinq ans, des boucles d'oreilles, dont la présence ne l'avait jamais inquiétée.

Subjectivement, il n'existe pas la moindre sensation douloureuse, et l'on

ne voit rien de spécial non plus à l'examen des diverses parties de l'oreille gauche, dont la valeur fonctionnelle est d'ailleurs parfaite. L'oreille droite est absolument normale.

Objectivement, le lobule est très nettement augmenté de volume, atteignant les dimensions d'une très grosse noisette. De plus, sa coloration est d'un rouge violacé intense ; enfin, on perçoit, vers l'extrémité inférieure de la tumeur, une petite zone exulcérée, conséquence probable des pommades prescrites antérieurement.

On a l'impression d'un tissu dur et résistant.

On ne trouve pas d'adénopathie des ganglions parotidiens préauriculaires, ni des ganglions mastoïdiens. Enfin, les ganglions inférieurs du groupe parotidien, tributaires des lymphatiques du lobule, paraissent indemnes.

Il n'existe pas non plus, au niveau des téguments de la face, de développement nævique marqué, à part deux petits nævi plans lenticulaires au niveau du front et de la joue droite.

Cliniquement, à quoi devait-on penser ? Vraisemblablement à une néoplasie.

Ma première impression fut qu'il s'agissait d'un angiome banal et je me proposais de le détruire à l'électro-coagulation diathermique. Mais une exploration prudente me prouva que cette tumeur ne saignait pas facilement. De plus, l'impression de dureté parçue par la palpation me faisait penser à la possibilité d'une tumeur nævique.

Je proposai donc à ma malade une exérèse au bistouri, et j'adressai, aussitôt après cette petite intervention, la pièce au docteur Merle (de Niort), directeur départemental d'hygiène. J'ajoute, qu'après l'ablation, j'avais coupé la pièce, et que j'avais été fâcheusemnt impressionné par le cri bien spécial du bistouri.

Quelques jours après, la réponse revenait du laboratoire : il s'agissait d'un épithélioma glandulaire, d'allure assez maligne. Le docteur Merle concluait à épithélioma parotidien.

Ma surprise fut grande. Je fis revenir la malade, et j'examinai soigneusement sa région parotidienne, qui me parut intacte.

J'écrivis donc au docteur Merle, qui me répondit qu'en raison de la proximité de la parotide, il avait pensé à la possibilité d'un lobule aberrant ayant subi la dégénérescence néoplasique.

« Vous verrez, me disait-il, que, sous *un revêtement malpighien intact*, on rencontre une masse ayant les caractères d'une lésion mixte : cancer et inflammation. L'architecture générale de l'organe en présence duquel on se trouve rappelle assez bien celle de la glande parotide, *à la vérité assez disloquée*, et les lésions portent sur les acini glandulaires. »

Il adressa alors les coupes au docteur A. Lacassagne, de Paris, qui admit les trois hypothèses suivantes :

1° Métastase cutanée d'un cancer viscéral latent :

2° Le nævo-carcinome ;

3° L'épithélioma sudoripare.

Le docteur A. Lacassagne demandait le bloc pour pratiquer des colorations spéciales.

Il nous écrivit peu de temps après, nous disant que l'imprégnation argentique avait été négative, et que le muci-carmin n'avait mis en évidence aucune sécrétion muqueuse.

« Je pense toujours, ajoutait-il, qu'il s'agit d'un épithélioma probablement glandulaire, et je n'abandonnerai l'idée d'une métastase qu'après connaissance du résultat de l'examen complet de la malade. »

Je fis alors surveiller Mme B... par deux confrères de Thouars, cliniciens compétents.

Le 3 juillet, tout est parfait au point de vue local ; il n'existe rien d'anormal du côté de son état général.

Un an plus tard, le 7 juillet 1934, la malade allait très bien tant au point de vue général que local.

J'eus alors l'idée de publier cette observation. Etant en relation, à Bordeaux,

avec le service de M. le professeur Sabrazès, notre maître voulut bien examiner le bloc et nous faire part de son interprétation que je vous soumets :

« La tumeur est indépendante de l'épiderme du lobule de l'oreille. Elle est sur

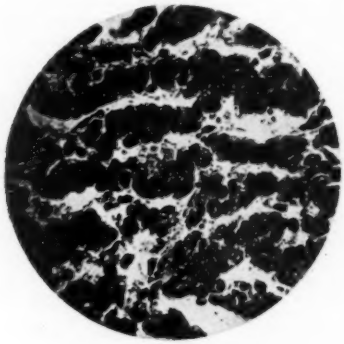

FIG. 2. — *Tissu épithélial à cellules cubo-cylindriques.*

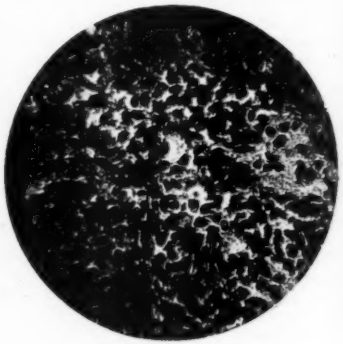

FIG. 3. — *Tissu épithélial dont les cellules sont dissociées.*

un plan profond correspondant à l'étage du tissu cellulo-adipeux. Elle est composite dans sa constitution ; les deux segments remis diffèrent d'ailleurs notablement ; en effet, contrairement à ce que nous venons de dire, dans l'un



FIG. 4. — *Tissu lymphadénoïde.*

des fragments la tumeur s'élève, intéressant le derme. Deux tissus sont parties prenantes dans cette tumeur :

« 1° Un tissu épithélial à cellules cubo-cylindriques dont les dispositions rubanées, sinueuses, décrivent des boucles, rappelant les tumeurs du type sudoripare (voir fig. 2). Les cellules sont disposées exceptionnellement sur plu-

sieurs couches ; elles ne sont pas limitées, elles ne sont pas doublées de cellules myo-épithéliales, si ce n'est tout à fait isolément. La morphologie des cellules est assez variable, suivant qu'elles sont à l'état rubané ou groupées en amas. Beaucoup se divisent par amitose ; on trouve d'assez nombreuses mitoses ; d'autres groupements sont plus tassés, côtoyés, labourés par du collagène et les cellules épithéliales y sont dissociées ; elles s'effilochent dans le stroma comme dans les tumeurs mixtes des glandes salivaires (voir fig. 3). Disons, en passant, qu'on ne trouve aucune ébauche de glande salivaire proprement dite dans la tumeur, c'est une simple analogie morphologique que nous signalons.

« 2° L'autre tissu est lymphadénoïde et procède par nappes, traînées (voir fig. 4). Il s'intrique, en bien des points, avec le précédent ; ainsi, une tumeur lympho-épithéliale est réalisée. La chromaticité du noyau, l'ourlet cytoplasmique, mince, le volume plus petit de ces éléments les différencie des cellules épithéliales. On n'y trouve pas de lymphoblastes en mitose.

« Cette tumeur épithéliale serait-elle de nature nævique ? L'imprégnation argentique montre beaucoup de pigment mélanique dans la couche basale de l'épiderme, et elle n'en met pas en évidence dans la tumeur épithéliale. Disons, en passant, que les mitoses des cellules épithéliales ressortent très bien sur les coupes ayant subi l'imprégnation argentique.

« On trouve tous les intermédiaires entre les cellules rubanées et les cellules effilochées.

« En résumé : tumeur d'une interprétation très délicate. J'ai eu l'occasion de voir des dispositions analogues dans des kystes congénitaux. Cette tumeur à tissus multiples rappelle certaines productions d'origine branchiale et aussi certains aspects des tumeurs mixtes des glandes salivaires.

« Cette tumeur est-elle maligne ? On y trouve des éléments de malignité relative, le caractère envahissant vers le haut, la dédifférenciation du groupement des cellules épithéliales et des cellules elles-mêmes, l'abondance relative des mitoses.

« C'est une malignité *histologique* qui ne correspond pas toujours à la bénignité ou à la malignité clinique ; toutefois, le fait que la tumeur s'accroissait justifiait l'ablation. »

Des cas de ce genre, constatés au niveau du lobule de l'oreille, ont été signalés par divers auteurs ; mais étant donné la difficulté de l'interprétation histologique, j'ai pensé qu'il pourrait être instructif de soumettre mon observation à votre compétence.

ÉPITHÉLIOMA DE LA BRONCHE SOUCHE, MUCIPARE, A MÉTASTASES INTRA-PULMONAIRES PRÉCOCES ET PRÉDOMINANTES

par

René Huguenin et Radulesco.

Cette observation isolée a le seul intérêt de soulever quelques problèmes parmi les moins accoutumés de ceux qui concernent les cancers primitifs du poumon.

L'histoire du malade est assez banale et nous la résumons succinctement :

M. P... (Camille), mécanicien, quarante-trois ans, fait remonter le début de sa maladie à mars 1932 : une toux continuelle et des douleurs thoraciques gauches assez violentes, exacerbées, par la toux et les efforts. A ce moment, aucun autre signe.

En juin, pendant toute une journée, petits crachats sanglants.

Tous ces accidents se reproduisent à telle enseigne que le médecin du malade fait pratiquer une radiographie en août 1932. On signale alors dans le compte-rendu « quelques taches parsemant le côté droit et paraissant peu évolutives ».

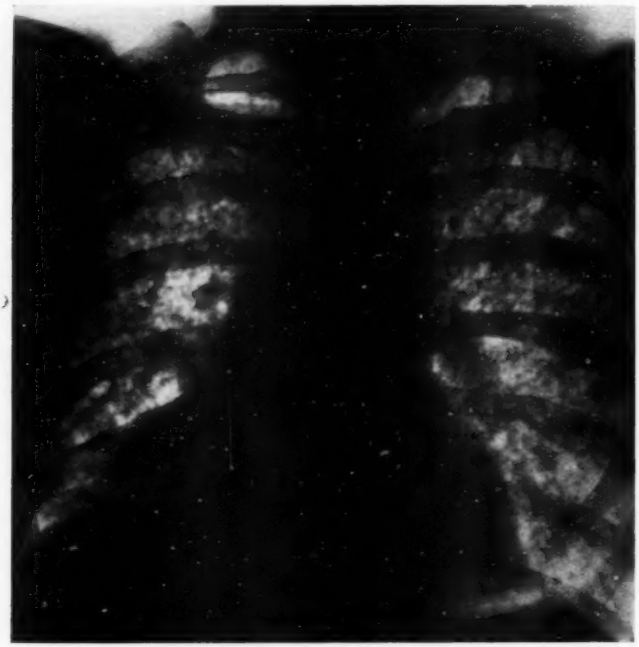

FIG. 1. — *Radiographie montrant la dissémination nodulaire.*

A partir de septembre, commence un amaigrissement progressif, l'expectoration continue, surtout purulente, sans bacilles de Koch.

Les troubles s'accentuent, en particulier l'expectoration sanglante fréquente. En février 1933, le professeur Léon Bernard est appelé à voir le malade et, en présence du syndrome que nous allons résumer, porte le diagnostic de cancer du poumon et adresse le malade à l'Institut du Cancer.

A son entrée, le 15 février 1933, cet homme présente un aspect déjà cachectique, accuse des douleurs thoraciques très violentes, expectore des crachats sanguinolents, et parfois un peu compacts, qui ne réalisent pas tout à fait l'aspect classique de la gelée de groseille. L'auscultation révèle un syndrome de condensation du lobe inférieur droit.

Mais l'image radiologique est beaucoup plus intéressante. Dans l'ensemble, elle montre une dissémination miliaire de nodosités à contours flous dans les deux hémi-thorax et, en outre, une opacité juxta-hilaire s'étalant dans la partie interne du lobe inférieur droit et moins intensément vers sa partie externe. En somme, on a l'impression d'un gros foyer accompagné d'une dissémination nodulaire secondaire. C'est un peu comme l'aspect d'un foyer de condensation initiale chez l'enfant avec une granulie immédiate.

Seulement, l'âge du malade et tout l'ensemble du syndrome éveille au contraire le diagnostic de cancer primitif du poumon avec métastases pulmonaires importantes. L'existence d'une adénopathie sus-claviculaire caractéristique contribue à emporter le diagnostic. Une biopsie, d'ailleurs, affirme le bien-fondé de celui-ci, en montrant une métastase d'un épithélioma glandulaire typique à cellules cylindriques mucipares, la substance mucicarminophile se trouvant à la fois dans les cellules, dans les lumières et aussi dans le conjonctif.

L'examen complet du malade décèle encore la présence de masses, l'une de l'épigastre, l'autre de l'hypocondre droit et un foie irrégulier. L'essaimage métastatique s'est donc étendu au-dessous du diaphragme.

La clinique n'a guère le temps de faire d'autres constatations, car l'évolution se précipite et le malade succombe le 18 mars 1933, soit un an environ après le début de la maladie. La mort survient avec un double syndrome : d'une part, dyspnée et cyanose, sans doute imputables à la dissémination pulmonaire ; d'autre part, hypotension (10-6), succédant à l'hypertension antérieure (18-10) et qui suggère que les métastases ont atteint également les capsules surrénales.

L'autopsie confirme les prévisions cliniques :

Dans le thorax, multiples taches de bougies sous la plèvre viscérale. La plèvre pariétale est intacte. Il n'y a pas de liquide. A la coupe, les deux poumons sont farcis de petits noyaux blanchâtres dont les dimensions vont de celles d'un petit pois à celles d'une noisette. Mais à droite, une masse plus importante, blanchâtre, semble partir de la bronche principale, à 2 centimètres de son origine, et s'étale en éventail dans le lobe inférieur. Elle est dense et pas excavée. Le cœur est dilaté et le myocarde mou et friable.

Dans l'abdomen apparaissent deux noyaux dans la cavité péritonéale et de multiples nodules du mésentère. Le foie est farci de métastases. Les capsules surrénales sont augmentées de volume, surtout la gauche qui est doublée et de coloration blanchâtre. Les reins présentent deux noyaux métastatiques à droite, un seul à gauche. Le reste de l'examen du cadavre est négatif.

L'étude histologique décèle au niveau de la tumeur primitive un épithélioma, tantôt acineux, tantôt papillaire végétant à cellules cylindriques ou parfois cubiques présentant souvent des grains de sécrétion intra-cellulaires mucicarminophiles. Dans les cavités glandulaires, se trouve parfois une masse qui prend également le muci-carmin. Enfin, le stroma fibrillaire possède aussi en certains points la même affinité tinctoriale. L'aspect histologique est donc le même que dans le ganglion.

Devant cet aspect et certaines formations de transition entre les glandes normales et l'épithélioma, on peut évidemment, comme l'un de nous l'a déjà discuté, se poser la question d'une origine de la tumeur aux dépens des glandes bronchiques.

Les nodules miliaires du poumon sont constitués, dans les régions pas trop déformées encore, par de véritables « alvéolites néoplasiques », comme les avait si bien décrites Letulle, et par des embolies distendant les lymphatiques péri-bronchiques qui sont extrêmement bien visibles. A l'entour, existe une réaction d'alvéolite banale, à « cellules rondes ».

Dans les métastases, l'aspect est extrêmement variable, comme l'un de nous l'a souligné dans ces épithéliomas mucipares : tantôt disparition des formations acineuses, atypies cellulaires qui, cependant, dans ce cas, ne vont jamais jusqu'à prendre l'aspect de « petites cellules » ; tantôt mucicarminophilie intense, tant d'un produit intra-acineux que du stroma ; tantôt vastes formations

papillaires, à cellules non sécrétantes et qui rappellent plutôt une bronche qu'une glande, à telle enseigne que ce serait là un argument pour penser que l'origine de la tumeur est plutôt au niveau des cellules du revêtement bronchique qu'au niveau des glandes. Une telle discussion est d'ailleurs à peu près insoluble, pour beaucoup d'arguments que l'un de nous a déjà développés, et peut-être sans grand intérêt, d'autant qu'originellement la cellule du revêtement bronchique et celle des glandes sont identiques.

Un certain nombre de faits d'ordre anatomo-clinique se dégagent de cette observation. D'abord la grande valeur de la douleur thoracique qui, lorsqu'elle est intense, doit orienter le diagnostic, quoi qu'on en ait pu dire.

Ensuite, la précocité de l'ensemencement pulmonaire, puisque déjà, en août, on constatait sur le cliché de multiples taches à droite, qui avaient été prises à tort pour des lésions tuberculeuses.

Ensuite, l'existence d'un ganglion sus-claviculaire dans un épithélioma du lobe inférieur qui, par ailleurs, comme tous les épithéliomas du lobe inférieur, manifeste au maximum sa tendance métastatique en envahissant la partie supérieure de la cavité abdominale et particulièrement les surrénales. Il est probable que cette adénopathie sus-claviculaire était consécutive à l'envahissement métastatique de tout le poumon droit qui lui était antérieur.

La nature mucipare de la tumeur s'accommode de son siège d'origine. Seulement, le fait, justement, que tous les épithéliomas de la bronche souche ne sont pas mucipares est un argument qui s'accorde volontiers avec une origine glandulaire. Dans ce cas, comme l'un de nous a déjà eu l'occasion de le discuter, l'expectoration n'était pas franchement du type « gelée ». Et cependant, quelquefois, les crachats avaient un peu de ce caractère.

Il est intéressant encore de souligner, dans ce cancer d'origine juxtahilaire, l'absence de métastases au niveau de la plèvre pariétale et l'absence de tout épanchement. La chose n'est d'ailleurs pas exceptionnelle, malgré certaines classifications qui avaient été faites un peu hâtivement, il y a une dizaine d'années, et dont l'un de nous a déjà montré la précarité.

Enfin, il faut relever aussi le syndrome d'hypotension qui s'accompagnait d'un envahissement presque purement médullaire des surrénales, fait couramment observé et qui paraît lié à la topographie lymphatique qu'a parfaitement mise en évidence le professeur Rouvière.

VARIATIONS DANS LA SEGMENTATION PULMONAIRE. POUMON DROIT PRÉSENTANT TROIS LOBES SURNUMÉRAIRES : LOBE APICAL, LOBE POSTÉRIEUR, LOBE « AXILLAIRE » OU « PARABRONCHIQUE EXTERNE »

par

M. Lucien et P. Weber.

Les observations relatives aux anomalies susceptibles d'être rencontrées dans la division lobaire des poumons sont nombreuses, et la plupart de ces variations sont actuellement bien connues des anatomistes.

Les lobes surnuméraires, qui, par leur apparition, peuvent venir compliquer l'aspect morphologique normal des poumons, se présentent à nous avec des valeurs différentes, suivant qu'ils sont dus à une influence mécanique, — et c'est le cas pour le lobe de Wrysberg qui est découpé dans le lobe supérieur du poumon droit par la grande veine azygos, — ou qu'ils traduisent l'isolement anatomique et la manifestation morphologique d'un territoire bronchique bien défini.

Le cas que nous rapportons ici est assez curieux, en ce sens que chacun des lobes classiques de ce poumon droit comprend un lobe surnuméraire bien différencié :

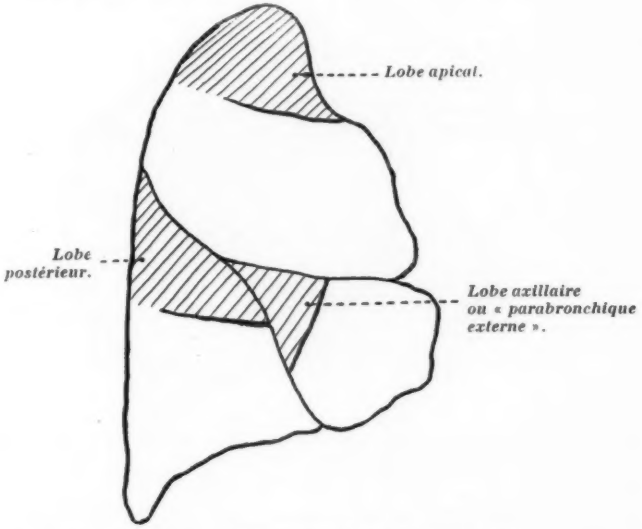

FIG. 1. — *Aspect schématique d'un poumon droit présentant 3 lobes surnuméraires,* vu par sa face externe.

— au niveau du lobe supérieur, un lobe apical ;
— au niveau du lobe moyen, un lobe « axillaire » ou « parabronchique externe » ;
— au niveau du lobe inférieur, un lobe postérieur (fig. 1).

Après une étude succincte du lobe apical et du lobe postérieur, nous nous arrêterons plus longuement à la description de l'aspect morphologique du lobe « parabronchique externe », — formation qui, à notre connaissance, n'a pas encore été signalée, — et nous verrons qu'il représente l'individualisation et la manifestation de l'un des éléments d'un système aérifère dont nous avons antérieurement établi l'existence et décrit l'aspect, le « système parabronchique externe » (1).

(1) LUCIEN et WEBER : « Le système parabronchique externe du poumon humain », in *C. R. XXVIIIe Réunion de l'Assoc. des Anat.*, Lisbonne, 1933.

1° *Lobe apical.* — Cette formation est isolée sur presque tout son pourtour par une scissure profonde de 4 centimètres. Celle-ci prend son origine sur le bord antérieur du hile et pénètre dans le parenchyme pulmonaire du lobe supérieur, jusqu'au niveau de la fourche formée par la naissance, sur la bronche lobaire supérieure, de la bronche apicale et de la bronche ventrale (fig. 2); elle entaille vigoureusement la languette antérieure du poumon et va, en devenant de moins en moins marquée, se terminer sur la face externe du lobe supérieur.

La ventilation de ce territoire ainsi découpé dans le lobe supérieur est assurée essentiellement par la bronche apicale (fig. 2).

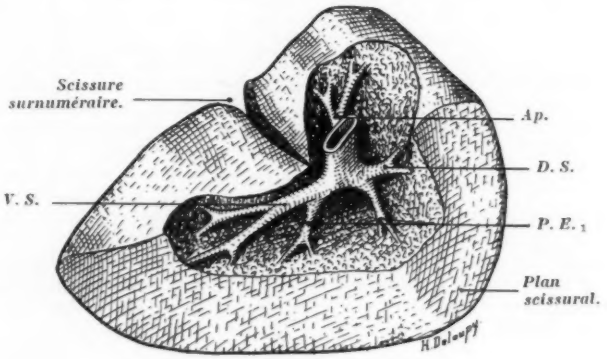

FIG. 2. — *Lobe apical.*
Vue inféro-interne du lobe supérieur après dissection de son arbre bronchique. — *Ap.*, bronche apicale. *D. S.*, dorsale supérieure. *V. S.*, ventrale supérieure. *P. E.*, « parabronche externe ».

2° *Lobe postérieur.* — Cette disposition, connue encore sous le nom de « lobe dorsal inférieur 1 », se rencontrait aussi sur ce poumon droit; la scissure supplémentaire n'y réalise cependant pas avec la petite scissure l'image cruciforme classique (Dévé), mais se trouve à un niveau inférieur à celui du « carrefour interlobaire ». Elle prend aussi son origine au niveau du hile, incise horizontalement le « plan scissural » du lobe inférieur et poursuit, sur une longueur de 6 centimètres, cette même direction sur la face costale du poumon.

La portion du poumon qui s'isole dans le cas particulier correspond à la languette pulmonaire qu'est le tiers supérieur du lobe inférieur ; c'est une région dont la disposition bronchique est des plus intéressantes. Toute cette zone, en effet, est aérée par un seul tronc bronchique, la première dorsale inférieure (D1) des classiques; cette dénomination ne rend pas exactement compte de la valeur des rameaux de cette bronche qui présente un type de division assez particulier ; à ce point de vue, elle peut, dans une certaine mesure, être rapprochée de la bronche lobaire supérieure. Tout comme celle-ci, elle se divise par tri- ou qua-

drifurcation, fournissant une ramification apicale qui se dirige vers l'extrémité effilée qui prolonge en haut et en arrière le lobe inférieur, — une ramification à proprement parler dorsale, — enfin une ramification à direction nettement antéro-externe (fig. 3).

3° *Lobe axillaire ou parabronchique externe* au niveau du lobe moyen. — La ventilation du lobe moyen est réalisée par une bronche primaire, la première ventrale inférieure (V. 1); cette bronche, avant de fournir des rameaux destinés à proprement parler à la région ventrale du lobe, émet une ramification importante, à direction externe, véritable bronche

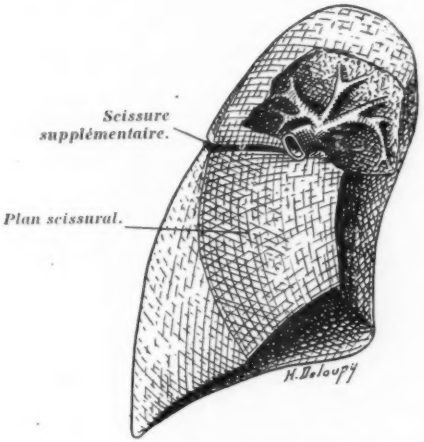

FIG. 3. — *Lobe postérieur.*

Vue antérieure du lobe inférieur après ablation des lobes supérieur et moyen ; le tronc souche a été récliné en avant et en bas. — *T. S.*, tronc souche. *D.* 1, première dorsale inférieure, fournissant des ramifications apicale *(Ap.)*, dorsale *(D.)*, antéro-externe (*P. E.* 2, troisième « parabronche externe »).

« axillaire », qui constitue le deuxième élément du système « parabronchique externe » (P. E. 2).

Parmi les lobes accessoires du lobe moyen, on a déjà signalé sa séparation en deux étages par suite de l'apparition d'une scissure entre les divisions ventrales de V. 2 (groupes bronchiques supéro-externe et inféro-interne).

Dans le cas que nous rapportons, le lobe accessoire répond à l'individualisation de la zone du lobe moyen aérée par la « bronche axillaire » ou « deuxième parabronche externe ». Une scissure, perpendiculaire aux « plans scissuraux » du lobe et pénétrant très profondément dans son parenchyme (disposition permise par la situation marginale interne du pédicule broncho-vasculaire du lobe moyen), scinde nettement le lobe moyen en deux portions : l'une antérieure qui fait partie intégrante du territoire ventral, l'autre postérieure et externe à la fois qui rentre dans les limites du territoire « parabronchique externe » (fig. 4).

Nous rappellerons (1) que ce territoire est aéré par un système dont les éléments, qui présentent certains caractères constants (agencement, direction et répartition au niveau de tous les étages pulmonaires), sont susceptibles de variations d'origine multiples : ils peuvent provenir directement du tronc souche, tout comme des bronches primaires ventrales ou dorsales. Les « parabronches externes » sont, en général, au nombre de 5 (P. E. 1, lobe supérieur; P. E. 2, lobe moyen; P. E. 3, 4, 5, lobe inférieur); elles contribuent à la ventilation de l'important secteur pulmonaire compris en dehors des ramifications bronchiques ventrales et dorsales (fig. 5).

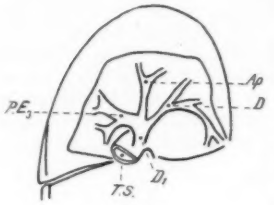

FIG. 3 *bis*.

Conclusions. — La connaissance des formations lobaires surnuméraires est loin d'être à dédaigner, elle présente au contraire un intérêt certain. En effet, à la suite de l'étude combinée, d'une part de la morphologie de l'arbre bronchique, d'autre part de ces formations, on a la possibilité d'établir avec précision, sur la corticalité des poumons, la projection des territoires parenchymateux ventilés par les diverses ramifications aérifères; et l'on en arrive ainsi à une conception nouvelle

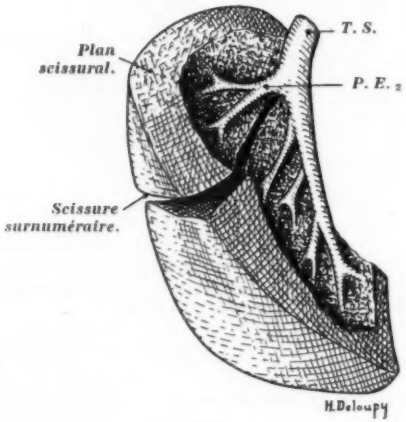

FIG. 4. — *Lobe axillaire ou « parabronchique externe » au niveau du lobe moyen.*

Vue supéro-externe du lobe moyen : sa division par une scissure supplémentaire qui isole sa portion postéro-externe aérée par la deuxième parabronche externe » (*P. E. 2*), sa disposition bronchique.

(1) LUCIEN et WEBER : *loc. cit.*

de l'architecture pulmonaire, conception basée non plus exclusivement sur les origines bronchiques par rapport au tronc souche, mais sur la répartition topographique de ces éléments. Il est possible, de la sorte, de décomposer la surface pulmonaire en quatre territoires ou zones étagés les uns au-dessus des autres : territoire ventral, territoire dorsal, territoire « parabronchique externe », territoire « parabronchique interne (1) », ces territoires, éléments constants, étant susceptibles de s'individualiser en tout ou en partie, ou quelquefois, mais plus rarement,

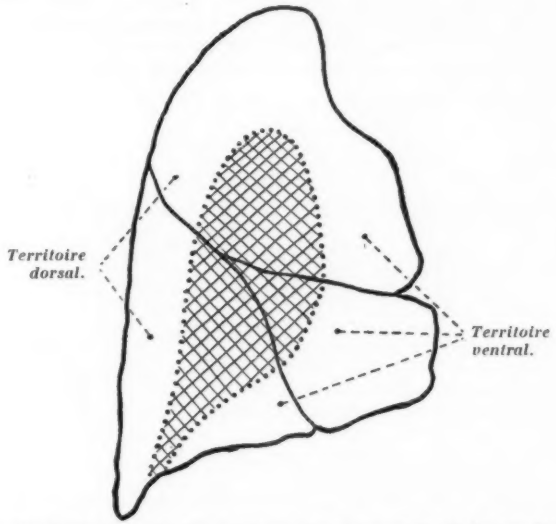

FIG. 5. — *Projection sur la face externe du poumon droit du territoire aéré par le système « parabronchique externe »* (en grisaille).

de se fusionner avec leurs voisins, étant aérés par des bronches dont l'origine est sujette à variations.

— Certains auteurs ont voulu donner au terme de « lobe » une signification précise, en réservant cette dénomination à tout isolement du territoire d'une bronche primaire par la plèvre ; c'est là une manière de voir qui nous semble par trop rigoureuse, et en réalité, dans la pratique, on décrit couramment comme « lobe » des formations qui ne possèdent pas d'éléments bronchiques propres (lobe de la veine azygos) ou qui possèdent des éléments bronchiques secondaires (lobe axillaire, par exemple); nous savons, d'autre part, que la scissuration des poumons peut s'effectuer d'une manière très variable, intéressant une zone plus

(1) LUCIEN et WEBER : « Le territoire parabronchique interne (lobe infracardiaque des poumons humains. » (*XXIXe Réunion des Anat.*, Bruxelles, 1934.)

ou moins étendue de la corticalité pulmonaire, réalisant toujours un aspect lobaire, sans pour cela respecter obligatoirement les limites de ventilation d'une bronche primaire.

Nous considérons donc qu'il est permis d'appliquer cette dénomination à toute portion de parenchyme pulmonaire individualisée totalement ou partiellement, c'est-à-dire que tout le territoire d'une bronche ou seulement une de ses parties soit séparé par une scissure du reste du poumon, quelle que soit d'ailleurs la valeur de l'élément bronchique qui en assure la ventilation.

Cependant, ainsi que nous l'avons déjà signalé, il convient de faire toujours intervenir, dans la détermination de ces formations, une judicieuse association de deux notions : celle de territoire et celle de disposition bronchique.

(Laboratoire d'Anatomie normale de la Faculté de Médecine de Nancy.)

TOPOGRAPHIE DU NERF MÉDIAN A L'AVANT-BRAS ET AU POIGNET

par

P. Huard.

Si l'on considère une série de coupes de l'avant-bras (celles de Farabeuf, par exemple), en traçant au crayon l'axe géométrique du membre, on s'aperçoit que, interne au niveau du pli du coude, le médian devient externe en pénétrant dans le canal carpien (Tillaux), de telle sorte qu'à l'avant-bras, le nerf n'est pas strictement axial mais d'autant plus para-médian externe, qu'il se rapproche de sa fourche terminale dans le deuxième espace intermétacarpien.

L'esprit attiré de ce côté, les rapports classiques du nerf n'apparaissent pas d'une exactitude absolue. Tels sont ceux avec le petit palmaire en dedans et le grand palmaire en dehors, sur lesquels avait jadis insisté Cruveilhier, et dont Tondler a indiqué les variations.

Avec beaucoup plus d'exactitude, Braine a montré que la topographie du nerf était plus précise si l'on se servait de ses rapports avec le fléchisseur superficiel. Pour trouver le médian, après une blessure du poignet, c'est dans l'angle dièdre ouvert en avant et en dehors et formé par les tendons de l'index et du médius qu'il faut le chercher. Le tendon de l'index sous-jacent au nerf est le vrai satellite du médian (Braine).

Parler des connexions du médian avec le plus externe des tendons fléchisseurs situés *en dedans* de lui, n'est-ce pas suggérer l'étude de ses rapports avec l'organe qui lui est immédiatement *externe* : le muscle long fléchisseur propre du pouce ?

D'après ce que nous avons vu, ce muscle est un bon satellite du médian. Comparés à lui, ni le grand palmaire ni le petit, ni le tendon de l'index (para-médian externe pourtant) ne donnent satisfaction complète, car ce sont des repères de surface, variables et imprécis ou conduisant à ouvrir la gaine séreuse des tendons, ce qui est une faute. Par contre, le long fléchisseur propre du pouce, volumineux, profond, adhé-

rent, invariable et qui continue très bas à être charnu, nous a paru être un repère extrêmement précieux. Avec Montagné (*Bordeaux chirurgical*, 1931), nous l'utilisons pour découvrir le nerf au cours des amputations de l'avant-bras sous anesthésie locale. Anatomiquement, il est vrai, long fléchisseur propre et médian ne sont pas placés dans le même espace celluleux; il n'en reste pas moins que, chirurgicalement, le muscle est d'un excellent jalon profond dans la découverte du nerf. Le fléchisseur propre s'insère à l'union du tiers supérieur et du tiers moyen du radius, immédiatement au-dessous du fléchisseur superficiel et du rond pronateur. C'est donc au-dessous de l'insertion de ce dernier que nous étudierons la situation du médian par rapport à la gouttière anti-brachiale externe.

A ce niveau, le nerf repose sur le fléchisseur propre, en regard ou

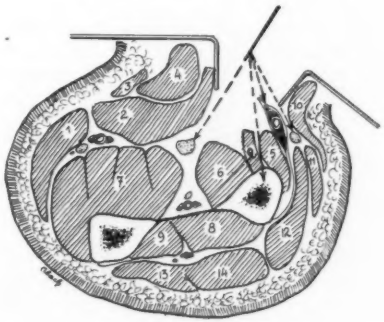

FIG. 1. — *Coupe transversale de Farabeuf passant par le milieu de l'avant-bras.* *1*, cubital antérieur. *2*, fléchisseur sublime, sectionné près de son insertion radiale et récliné en dedans. *3*, petit palmaire. *4*, grand palmaire. *5*, insertion radiale du rond pronateur. *6*, fléchisseur propre du pouce, satellite du médian. *7*, fléchisseur commun profond. *8*, long abducteur du pouce. *9*, court extenseur du pouce. *10*, long supinateur récliné en dehors. *11*, premier radial externe. *12*, second radial externe. Bien que, encore axial, le nerf peut être atteint par l'incision de découverte de la branche antérieure du nerf radial, des vaisseaux radiaux et du radius.

immédiatement en dedans ou en dehors de l'interstice de ce muscle avec le fléchisseur commun profond, mais il est contenu dans la gaine du fléchisseur sublime. La mince insertion de celui-ci au radius le sépare du fond de l'interstice anti-brachial externe; et il est facile, ayant traversé la gaine du long supinateur, de désinsérer le fléchisseur sublime qui conduit au fléchisseur propre, repère du médian. Une seule et même voie d'accès permet donc de découvrir successivement (fig. 1) :

1° la branche antérieure du nerf radial ;
2° les vaisseaux radiaux ;
3° le médian ;
4° accessoirement le radius.

Nous n'avons de cette technique qu'une expérience cadavérique, mais

elle nous paraît beaucoup plus sûre que l'habituelle incision médiane, transmusculaire et toujours un peu aveugle.

Au tiers inférieur de l'avant-bras, l'insertion radiale du fléchisseur commun superficiel n'existe plus et il est encore plus facile de découvrir successivement (fig. 2) :

1° les vaisseaux radiaux (le nerf radial à fin, postérieur);

2° le nerf médian ;

3° le radius (Ollier).

Cette incision basse nous a donné toute satisfaction sur le vivant à plusieurs reprises. Elle est simple et rapide; elle ménage la gaine des fléchisseurs; enfin, elle *évite obsolument la section du nerf cutané palmaire,* qui, né à 3,5 cm. environ, au-dessus du poignet, traverse l'aponévrose, entre le grand et le petit palmaire, et n'a pas toujours ce bonheur, avec la voie médiane.

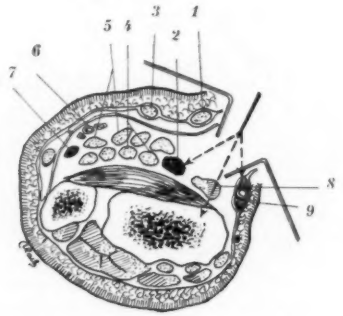

FIG. 2. — *Coupe de R. Soupault passant par le tiers inférieur de l'avant-bras.* *1*, grand palmaire. *2*, nerf médian. *3*, petit palmaire. *4*, *5*, tendons fléchisseurs des doigts. *6*, vaisseaux cubitaux. *7*, nerf cubital. *8*, vaisseaux radiaux. *9*, tendon du fléchisseur propre du pouce, satellite du médian. Le nerf ici paramédian externe est très facilement atteint par la voie d'accès radiale.

Nous attirons donc l'attention sur l'intérêt de la voie d'accès externe dont l'importance a été trop négligée jusqu'ici. Beaucoup plus qu'une simple incision de médecine opératoire, cette technique constitue une voie très utile permettant, simultanément, la ligature des vaisseaux radiaux, la suture du médian et le traitement d'une fracture radiale. Or, il n'est pas rare que ces lésions soient associées comme nous avons pu le constater au cours de nos interventions.

Bien entendu, nous ne condamnons, nullement, les voies d'accès classiques du médian qui ont rendu et rendront encore de grands services. Nous avons voulu simplement insister sur le jour considérable que peut donner l'incision de ligature de l'artère radiale, lorsqu'elle est exploitée à fond. Il y a là, comme disait notre maître, R. Picqué, une « voie d'accès synthétique », susceptible de rendre des services en chirurgie d'urgence.

Conclusions. .— Anatomiquement, le médian, simplement paramédian

externe, n'a aucun rapport avec la gouttière externe de l'avant-bras. Chirurgicalement, cependant, il peut être abordé par cette voie, et ceci d'autant plus facilement qu'on se rapproche du canal carpien.

(Laboratoire d'Anatomie de l'Ecole de Médecine de plein exercice de l'Indochine.)

UN CAS DE SOUS-CLAVIÈRE DROITE RÉTRO-ŒSOPHAGIENNE

par

P. Huard, Doxuan Hop et Hach.

Nous avons observé, chez un sujet annamite de quarante ans, un cas d'absence du tronc brachio-céphalique artériel, comparable à celui présenté par M. Funck-Brentano à la séance du 7 juin 1934.

De la crosse aortique naissaient 4 troncs qui se succédaient dans un ordre anormal; et la sous-clavière droite était précisément le tronc qui naissait *à la gauche* des trois autres (M. Duval), à la jonction de la crosse de l'aorte et de l'aorte descendante. Elle passait ensuite entre la face postérieure de l'œsophage et la face antérieure du rachis. Après avoir donné naissance à la vertébrale (qui, dans le cas de Funck-Brentano, nait de la carotide primitive) et au tronc thyro-bicervico-scapulaire, elle abordait la face postérieure du scalène antérieur et présentait alors un trajet normal.

Nous n'ajouterons aucun autre commentaire. Disons, toutefois, en terminant, que, lorsque la sous-clavière droite se détache à la gauche des trois autres troncs, nés anormalement de la crosse de l'aorte, elle n'a

pas un trajet forcément rétro-œsophagien. Elle peut encore passer entre les trois autres troncs et la trachée, ou aussi entre la trachée et l'œsophage. Marcelin Duval considérait le trajet inter-trachéo-œsophagien comme le plus fréquent.

(Laboratoire d'Anatomie de l'Ecole de Médecine de plein exercice de l'Indochine).

LA TORSION ANTI-BRACHIALE

par

Rey.

L'objet de ce travail est de déterminer en quel point s'opère la rotation de l'avant-bras en refaisant les expériences des auteurs, et en y adjoignant un contrôle radioscopique, effectué sur le vivant et des expériences propres.

Définition. — Dénommer torsion anti-brachiale, l'ensemble de la pronation et de la supination, c'est définir tout le mouvement. L'avant-bras forme un *tronc de cône* constitué de parties molles et de charpente osseuse, dont les parties molles se déplacent dans l'étendue que limite le squelette.

Historique. — La conception de Vésale (1552), qui voit le radius porté en supination par deux muscles, puis en pronation par deux autres, reste assez simpliste et ne dit mot du cubitus. Riolan, Sappey, Humphrey, Cruveilhier, voient et décrivent le radius tournant autour du cubitus fixe, sans aucun mouvement du poignet. Winslow, Vic d'Azyr, Gerdy, Duchêne de Boulogne, Lecomte contredisent et décrivent diversement. Einthoven, en 1882, signale la participation de l'épaule à la pro-supination. Dumur, en 1888, par des expériences faites avec des crayons traçants, qui ont une certaine analogie avec celles que nous exposerons, relate graphiquement le chemin parcouru par la styloïde radiale, la tête du radius et l'humérus. Farabeuf et Grégoire précisent la mise au point; enfin Dunet, en 1918, s'aide de radiographies et complète l'étude.

Nous-mêmes n'apportons que des expériences.

Les auteurs qui ont traité de la torsion parlent d'une rotation de 180°, mais il existe une position normale habituelle de la main qui accroît le parcours de 90° en moyenne, c'est celle où la main se trouve en position de seconde, selon le terme d'escrime, le pouce en-dessous, le bord cubital en-dessus, position que l'écran nous montre, s'effectuant avec peu ou pas de déplacement des surfaces osseuses du poignet et du coude, mais presque tout entière, du fait de la rotation de la tête humérale à l'épaule ; cette position est peu fréquente dans les actes de force, nous ne la signalons ici qu'au point de vue didactique et nous ne lui donnons que la place qu'elle mérite dans la répartition que nous proposons plus loin, pour l'estimation de la valeur fonctionnelle de chaque articulation. Le cercle de rotation de la main est de 270° et non pas de 180°.

L'avant-bras peut être considéré comme un tronc de cône formé de

parties molles sur un squelette rigide. Ce dernier, fait de deux os, voit l'un d'eux, le cubitus fixé, quant au sens de la torsion, d'une façon inamovible à son extrémité proximale ; il est en effet admis, et nous le démontrons plus loin, que cette fixation huméro-cubitale est rigide et stricte. Dès lors, nous sommes en présence d'un tronc de cône, dont la torsion s'effectue autour d'un axe, qui va, du milieu de la tête humérale au centre de l'extrémité distale du cubitus, comme l'a bien montré Dunet, et ce tronc de cône, grâce à la plasticité des parties molles, effectue sa torsion, à la façon des deux branches d'une paire de pincettes, anormalement assemblées, parallèles dans la supination, se croisant dans la pronation, et dont l'une serait fixée en bas, et l'autre en haut, à sa voisine.

PREMIÈRE EXPÉRIENCE. — Congélons un avant-bras. Autour, formons un tunnel, partant de la cupule radiale pour aboutir à la styloïde cubitale ; l'observation sur le vivant, et Dunet, nous ont appris que c'est là l'axe de torsion de l'avant-bras. Passons une broche dans ce

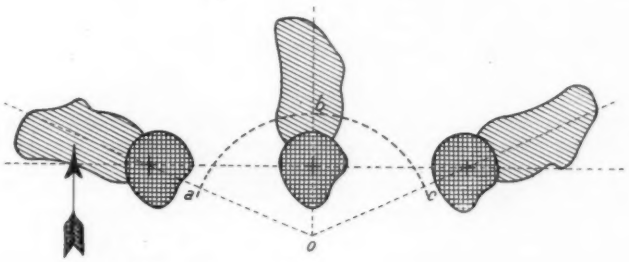

FIG. 1.

tunnel, et, une fois l'avant-bras dégelé, fixons le cubitus à son extrémité proximale sur 6 à 8 centimètres dans la mâchoire d'un étau. Nous pouvons reproduire les expériences de Farabeuf, et sur la section du poignet, on voit se succéder les figures qui ornent le travail de Grégoire (fig. 1, où nous avons décomposé ces éléments; fig. 7 de Grégoire.)

DEUXIÈME EXPÉRIENCE. — Immobilisons, dans un plâtre, le bras d'un sujet vivant, l'avant-bras en flexion, selon le type de Farabeuf, avec une toute soigneuse fixation de l'olécrâne dans le plâtre. Puis, nous fixons le plâtre lui-même à un appareil identique à celui de Farabeuf. Ceci fait, la main mise en flexion permanente, nous observons en bout à l'écran radioscopique, l'évolution des extrémités radiales et cubitales distales, dans des conditions assez comparables à l'expérience de Farabeuf.

Voici les constatations :

Nous avons soin d'effectuer la torsion dans l'ensemble, passive, par pression sur la main fléchie, et ceci, parce que dans l'expérience du maître précité, la torsion effectuée successivement par les quatre doigts crée un axe arbitraire et faux pour cette torsion, et donne les différences de développement des secteurs de torsion. Du même coup, les déductions sont faussées, comme nous allons le montrer.

En fait, quand la torsion s'opère autour de son axe statique, qui parcourt l'avant-bras selon le tunnel dont nous parlons à notre expérience n° 1, les images radioscopiques sont comparables. Nous constatons, en outre, que la torsion est limitée dans les deux sens, en un secteur plus vite atteint que sur le cadavre.

Si nous libérons alors le plâtre de sa connexion avec le poteau de Farabeuf, nous obtenons la pro-supination totale : c'est donc que quelque chose est intervenu. Or, ce quelque chose vient de la cléido-scapulo-humérale, et non de la cubito-humérale. L'interprétation de Grégoire, fixant 1 centimètre d'écart pour 1 millimètre de laxité cubito-humérale, est un phénomène cadavérique sur le vivant; nous n'avons pas vu de laxité huméro-cubitale, il nous a paru que, seule, la rotation de la tête humérale achevait la pronation et la supination, et que c'était là l'explication des différences des constatations antérieures et des nôtres.

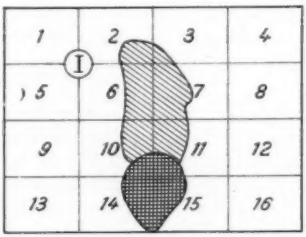

FIG. 2.
Position intermédiaire.

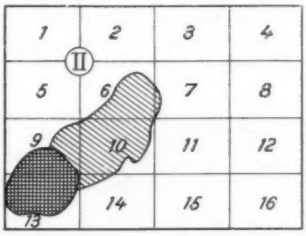

FIG. 3. — *Supination.*
Le radius ne modifie que très peu sa position par rapport au cubitus, mais le cubitus se porte déjà à 45°.

TROISIÈME EXPÉRIENCE. — Si, avec une broche, on transfixe à la fois le membre étant en supination, la tête radiale et le cubitus au coude, aucune torsion n'est possible; si l'on procède de même sur les extrémités distales des deux os, même résultat, déjà signalé par Dunet.

Note. — Tandis que la transfixion au poignet laisse encore quelques degrés de torsion, la transfixion au coude n'en laisse pas. Résultat qui apparaît paradoxal, mais qui s'explique ainsi : le phénomène d'élévation du cubitus de son plan horizontal de départ, que nous voyons se produire *in fine* de la pro-supination, intervient ici et l'amorce de la torsion est possible parfois sur 25 à 30° de course, du seul fait de l'appoint qu'apporte au mouvement le déplacement en masse de l'extrémité distale du membre joint à la torsion toto-brachiale.

QUATRIÈME EXPÉRIENCE. — L'avant-bras fixé dans l'étau par son cubitus, comme à la fin de l'expérience n° 1, nous interposons, entre l'œil de l'observateur et la section basse du poignet, une glace quadrillée divisée en 16 cases sur 4 rangs en hauteur et en largeur, et partant de la supination, nous observons la position des os aux divers temps de la torsion. Nous remarquons que, dans la fixité du cubitus, la pronation autant

que la supination *in fine* rencontrent un obstacle, et qu'elles ne sont conduites au plein qu'avec effort et quelque distension des éléments cadavériques. On pourra objecter que la prise de l'étau maintient plus stricte l'immobilisation que la connexion cubito-humérale dans l'expérience de Farabeuf, et du reste Dunet avait fait l'enclouage. Mais cela n'est pas tout, et la glace quadrillée va nous le montrer : les variations

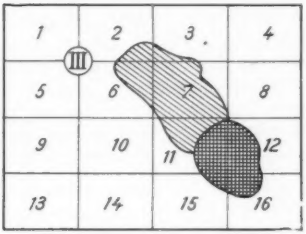

FIG. 4. — *Pronation à 45°.*

de la figure, quant au chemin parcouru par le radius, tiennent à ce qu'il a été substitué des axes arbitraires de torsion, qui ne sont pas parallèles à l'axe normal dynamique, sans que ceci prétende à faire une critique des expériences de Farabeuf et de Grégoire, à ce point que la figure réalisée par la torsion effectuée par l'auriculaire donne des images types,

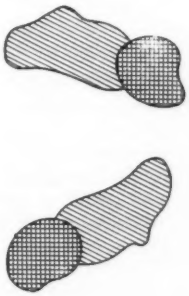

FIG. 5. — *Pro-supination à 90°*
Elle n'est pas exactement réalisable sur le cadavre, telle que son développement atteigne 180°, comme l'a bien montré Grégoire ; mais la figure ajustée, d'après ce que donne l'écran radioscopique sur le vivant, donne les images ci-contre : ces deux premières montrent les rapports propres du radius au cubitus.

parce que cet axe est sensiblement l'axe vrai de la torsion; par contre, si, poussant l'épreuve à bout, on fait, avec l'appareil de Farabeuf, opérer la torsion par le pouce, on arrive à l'extrême déformation des figures, car ici l'angle entre l'axe vrai et l'axe arbitraire est au maximum. Ensuite que, si le cubitus se déplace, c'est seulement *in fine* de la pronation ou de la supination, et qu'il se place alors, mais seulement sur une verticale, dans le sens de la flexion ou de l'extension du coude. Ce que Grégoire a

déjà montré, mais que le déplacement latéral à ce point de la course tient, vu l'épreuve chez le vivant, non pas à la fixité cubito-humérale, mais à la rotation de la tête humérale, et partant du bras dans son ensemble, tout autant, comme l'a bien établi Dunet, qu'à l'angulation cervico-diaphysaire du radius, et c'est en somme quand les deux branches des pincettes se croisent que s'effectuent les mouvements propres des pièces osseuses. Dans le croisement des deux os, c'est le radius, os le plus long, dont l'articulation proximale est en potence, un peu comme un fémur qui vient se coucher sur le cubitus. Aussi, pour la suite de cette quatrième expérience, partons-nous à l'origine de la supination, et pour la plus facile compréhension de mes dessins, nous avons ajusté les dessins de Grégoire et de Farabeuf aux images de la glace quadrillée. Les images montrent que les rapports propres du radius et du cubitus au poignet se règlent de la façon suivante : en partant de la supination, car dans cette position respective des deux os comme position de base, on constate des

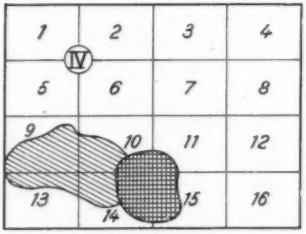

FIG. 6. — Le déplacement du cubitus par rapport au radius n'excède jamais 50°.

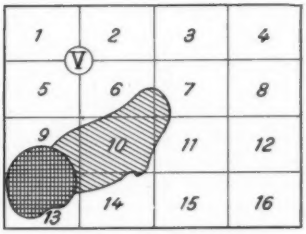

FIG. 7. — Positions sur la glace quadrillée.

expériences précédentes que, si sur le cadavre, avec le cubitus fixé à l'étau, cet os reste fixe, sur le vivant, le cubitus par déplacement de son extrémité distale, du fait de sa forme en double S italique, voit son extrémité se placer dans une des cases latérales de la glace, tandis que, du fait de la rotation du radius, ce ne sont plus les mêmes parties du cubitus qui sont en contact avec le radius.

En résumé, à partir de 40° de part et d'autre de la position intermédiaire entre la pronation et la supination, les rapports réciproques du radius et du cubitus se modifient, mais du double fait de la rotation du radius, et du déplacement selon la flexion et l'extension du coude de l'extrémité distale du cubitus. C'est ce que nous nous attachons à montrer par les planches ci-contre.

En résumé, ces images ajustées montrent que les mouvements propres de chacune des articulations de l'avant-bras peuvent être précisés très exactement, plus particulièrement, que le mouvement dans la radio-cubitale est le fait de la rotation axiale du radius, jointe au déplacement de l'extrémité distale du cubitus.

Si l'on mesure l'étendue des secteurs de déplacement du radius et du cubitus, on peut exprimer par des chiffres leur étendue, et constater

que la torsion toto-brachiale intervient sur 1/10e de la course, étant bien entendu que nous ne considérons la course totale que sur 180° et non sur 270°, par exclusion de la position dite de seconde.

En outre, si, appréciant dans quelle étendue les mouvements se font en divers points articulaires, aux divers temps de la course, on constate qu'en partant de la position intermédiaire, le déplacement au poignet est toujours identique jusqu'à 40° de cette position, et de part et d'autre, mais qu'au delà de 45°, intervient un déplacement dans l'espace du cubitus, qui est partie d'un déplacement total de toute l'extrémité distale du membre. A ce moment, radius et cubitus abandonnent la case, où ils tournaient jusque-là, pour une sorte d'adaptation, qui porte le cubitus à un niveau plus élevé que celui de son plan horizontal à l'origine de la torsion; cet os cheminant sur une verticale (flexion ou extension du coude), et décrivant en définitive une courbe elliptique, en raison du déplacement latéral contemporain total de l'extrémité distale du membre.

FIG. 8. — Position d'extrême pronation, position de seconde, qui présente ceci de particulier que les deux os sont à l'extrême croisement, le cubitus étant venu se placer au-dessus du radius dans le plan vertical.

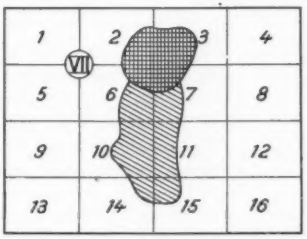

FIG. 9. — Position de la fig. 8 représentée sur la glace quadrillée.

Fait signalé par Grégoire, mais attribué à la laxité huméro-cubitale, alors qu'en réalité il constitue un mouvement propre.

Enfin, si nous figurons sur chacune de nos figures, par une flèche rouge, le grand axe transversal de la section du radius et du cubitus, nous constatons que ces deux axes se présentent en prolongement l'un de l'autre dans la position intermédiaire, mais qu'ils perdent cette position à mesure que la rotation se fait dans l'un et l'autre sens, et ce, après 40° environ de course de part et d'autre, pour arriver à former un angle de 45 à 50° *in fine* des positions extrêmes de pronation et de supination.

CONCLUSIONS. — Toute localisation élective totale de la torsion, à une seule des trois articulations, n'est pas fondée. Elle ne se fait pas toute, ni au poignet, ni au coude. L'ankylose totale de la radio-cubito-humérale ne supprime pas toute la torsion, et l'étude des chemins parcourus sur les secteurs de torsion nous montre qu'une répartition de 6/10es, à l'articulation scapulo-humérale, rend compte des faits.

Si donc on estime la perte de la torsion à 10, il conviendra de répartir cette somme : selon que la cause de la perte sera une ankylose osseuse

de la cubito-huméro-radiale, on donnera 6; si c'est de la radio-cubito-carpienne, 3, et enfin, s'il y a ankylose scapulo-humérale, 1, indemnisant ainsi la perte de la torsion anti-brachiale, dans chacun de ses éléments.

A PROPOS D'UN CAS DE CHOLÉCYSTITE AIGUË

par

P.-Ch. Fabre (de Toulouse).

Nous avons eu l'occasion d'intervenir pour un cas de cholécystite gangreneuse qui présentait quelques particularités dignes d'être signalées. Nous n'insisterons pas sur l'observation clinique qui ne comporte pas de détail spécial, mais nous nous appesantirons par contre sur les caractères biologiques et chimiques de la bile vésiculaire, assez particuliers pour retenir l'attention.

Voici tout d'abord un résumé de l'observation :

M... (Quintilien) entre d'urgence à l'Hôtel-Dieu, salle Saint-Pierre, dans le service de notre maître, M. le docteur Tourneux. Il est envoyé avec le diagnostic de cholécystite aiguë, par un médecin qui nous informe de l'existence d'une crise antérieure récente de colique hépatique.

On est frappé dès l'abord de la teinte subictérique des conjonctives qui tranche avec le faciès du malade rendu écarlate par une hyperthermie considérable. L'état général paraît gravement atteint : malade prostré, répondant à peine aux questions; pouls faible, rapide; température, 40°3. Le malade, depuis deux jours, n'a évacué ni gaz ni matières. Il souffre actuellement de son ventre, mais modérément. L'abdomen est légèrement ballonné, uniformément douloureux, mais une sensibilité particulière de la région cystique. Défense de la paroi, surtout manifeste dans la zone vésiculaire.

A l'intervention immédiatement pratiquée, nous constatons la présence, dès l'ouverture du péritoine, d'un épanchement d'aspect bouillon sale, inodore, contenant de fausses membranes en suspension.

La vésicule se présente, bien isolée, libre, sans nulle adhérence aux organes de voisinage. Elle est grosse comme une énorme poire, très tendue, d'aspect rouge vineux, avec quelques plages noirâtres, recouverte par endroits de fausses membranes ténues, peu adhérentes.

Cholécystectomie simple, sans aucune difficulté opératoire. Pose d'un Mickulicz et fermeture de la paroi aux fils de bronze.

Il s'agissait donc d'une péritonite biliaire sans perforation, consécutive à une gangrène de la vésicule.

A l'ouverture de la vésicule, on constate un liquide biliaire de coloration normale, simplement un peu moins coloré que la bile vésiculaire typique, mais plus sombre qu'une bile cholédocienne normale.

Dans la bile, surnagent quatre ou cinq calculs très petits, inférieurs au volume d'une lentille. Un calcul est inclus dans la portion la plus rétrécie du canal cystique dont il bloque totalement la lumière.

Et voici le résultat des deux examens chimique et biologique qui nous paraissent donner quelque intérêt à ce cas.

Examen biologique. — Le liquide vésiculaire a été ensemencé sur différents milieux de culture, aérobies et anaérobies, par le docteur Miletzki. On a obtenu un microbe de la famille du colibacille, mais qui n'a pu

être bactériologiquement défini de manière absolue malgré de nombreuses recherches.

Ce microbe a été injecté dans la vésicule d'un cobaye qui est mort vingt heures après l'injection. A l'autopsie, on constate que la vésicule est adhérente aux plans voisins, ses parois paraissent épaissies. Congestion pulmonaire, surtout importante à droite. Fausses membranes purulentes dans les deux plèvres. L'exsudat pleural est examiné sur lame et en culture : on retrouve de nombreux bacilles ayant les mêmes caractères que le germe injecté.

Une inoculation dans la vésicule d'un chien a provoqué sa mort en quatre jours.

Examen chimique. — L'examen du liquide biliaire a donné les résultats suivants :

Cholestérine	1,50
Sels	7,50
Pigments	0
Bilirubine	0

Cet examen a été pratiqué par le docteur Colombies, chimiste très averti en matière de liquide biliaire, et les chiffres gardent ainsi leur pleine valeur sans contestation ni cause d'erreur possible.

L'absence totale de pigments dans une bile de coloration sensiblement normale nous paraît constituer une constatation du plus haut intérêt, étant donné surtout le fait de la coexistence d'un taux de cholestérine et de sels voisins de la normale.

Il nous semble que l'existence de cette dissociation doit être apportée au débat sur l'origine de la bile blanche. Notre observation pourrait contribuer à faire admettre le mécanisme de la résorption par la muqueuse vésiculaire. En cas de rétention, les pigments disparaîtraient les premiers de la bile, alors même que le liquide conserverait encore sa coloration safranée. Plus tardivement seraient absorbés les autres éléments de la bile. Une autre observation personnelle paraît confirmer cette hypothèse.

Nous avons eu l'occasion d'opérer, vers la même époque, une autre malade, pour une hydropisie vésiculaire ancienne. L'examen chimique de cette bile *blanche* a donné comme résultat :

Pigments	0
Sels	0,42
Cholestérine	0,45

Il existait donc cette fois un abaissement marqué du taux de la cholestérine et des sels, avec décoloration de la bile.

Ainsi, à une exclusion récente de la vésicule biliaire (notre observation en paraît le type), correspondrait un ensemble constitué par la disparition des pigments sans décoloration du liquide et sans atteinte des autres constituants de la bile.

A une exclusion ancienne de la vésicule devrait être rattachée la bile blanche, chimiquement constituée par une absence de pigments et par un abaissement du taux de la cholestérine et des sels.

En résumé, on peut retenir de notre observation une constatation biologique et un fait chimique :

1° L'existence dans une bile de cholécystite aiguë d'un germe pathogène difficile à identifier;
2° L'absence de pigments dans la bile normalement colorée d'une vésicule en rétention aiguë.

DILATATION CIRCONFÉRENTIELLE DE L'ŒSOPHAGE MÉDIASTINAL PAR INVAGINATION PARTIELLE GASTRO-ŒSOPHAGIENNE

par

Liaras et Ricard.

Il s'agit d'une pièce anatomique prélevée en salle de dissection sur le cadavre d'un indigène de quarante-cinq ans.

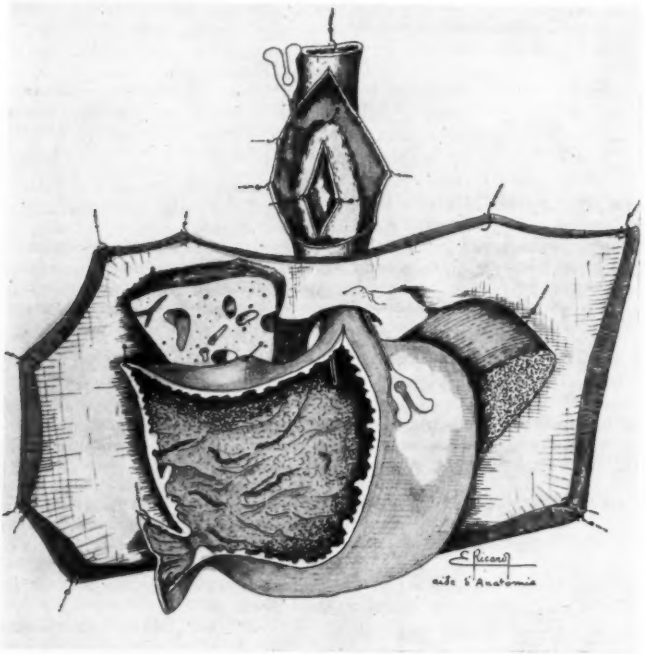

FIG. 1. — *Aspect général de la pièce* : l'estomac et l'œsophage ont été incisés, ainsi que le boudin d'invagination, pour montrer leurs connexions repérées par les sondes.

Au niveau du médiastin postérieur, sur une longueur de 11,5 cm. à compter du diaphragme, l'œsophage est le siège d'une dilatation circonférentielle fusiforme. Faisant suite à un conduit de disposition et de

calibre normaux, celle-ci voit son diamètre augmenter rapidement pour atteindre un maximum de 5 centimètres qu'elle gardera sur presque toute sa longueur. A sa partie inférieure, elle diminue un peu, conservant cependant un diamètre de 3 centimètres à l'orifice œsophagien du diaphragme.

Incisée partiellement selon sa longueur et sur sa face antérieure, on constate l'amincissement léger de la paroi œsophagienne à son niveau; surtout, on découvre dans la lumière (fig. 1) un fuseau centré sur elle, extérieurement tapissé de muqueuse digestive et dont la base se cache dans le segment inférieur non incisé de l'œsophage.

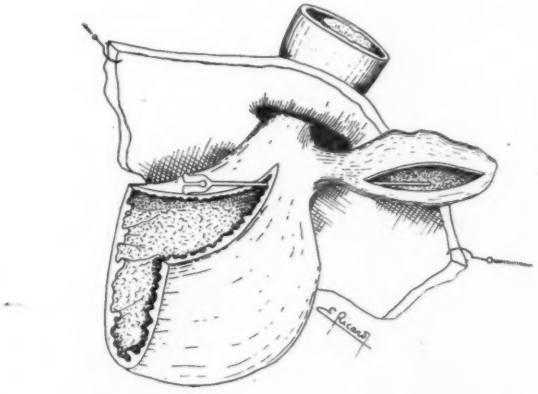

FIG. 2. — *Aspect de la partie supérieure de l'estomac, après désinvagination de son segment invaginé dans l'œsophage.*

Ouvert longitudinalement à son tour, ce fuseau présente une lumière tapissée du péritoine, se terminant en cul-de-sac à sa partie supérieure et communiquant librement vers le bas avec la grande cavité péritonéale. Effectivement, en y glissant une sonde cannelée, on voit l'extrémité de celle-ci ressortir sous la face inférieure du diaphragme, entre le rebord antérieur de son orifice œsophagien et la face antérieure de la grosse tubérosité, à gauche de l'œsophage abdominal. Un examen attentif permet alors de se rendre compte que la sonde sort d'une fente linéaire inter-œsophago-tubérositaire, légèrement oblique en bas et à droite, que l'on n'avait pu voir de prime abord à cause du rebord antérieur de l'orifice œsophagien du diaphragme. Vu par cette face abdominale, celui-ci d'ailleurs semble anormalement épais et rigide.

La face antérieure de l'estomac est alors incisée. Une sonde cannelée est glissée vers le haut, elle franchit le cardia et on en voit apparaître la pointe dans la lumière œsophagienne, en arrière du fuseau d'invagination.

Enfin une sonde cannelée, introduite dans l'œsophage médiastinal par

son incision antérieure et poussée en avant du fuseau, vient buter sur un cul-de-sac.

Dès lors, l'interprétation de la lésion devient facile : il s'agit d'une invagination après retournement en doigt de gant de la partie juxta-cardiaque de la grosse tubérosité.

La preuve en est faite par désinvagination (fig. 2), puis, les choses étant remises en état, par incision longitudinale transdiaphragmatique réunissant les incisions partielles précédemment faites sur la face antérieure de l'œsophage et de l'estomac.

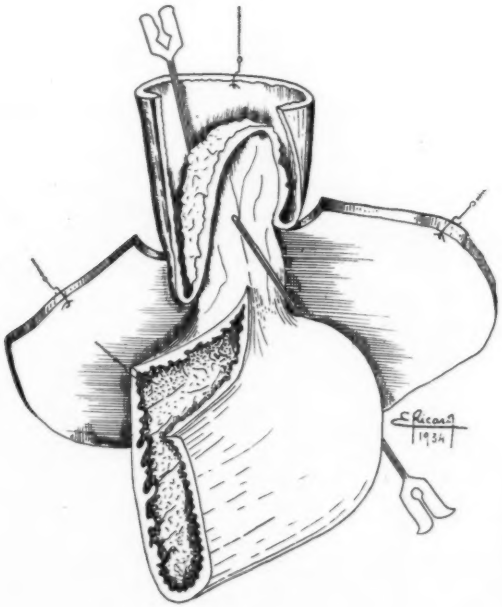

FIG. 3.

Au préalable, une dissection attentive de l'orifice œsophagien du diaphragme avait permis de constater l'absence de tout anneau fibreux à ce niveau, et simplement une hypertrophie assez modérée des faisceaux musculaires diaphragmatiques pré-œsophagiens.

En sorte que la rigidité apparente de l'orifice œsophagien, qui nous avait frappé de prime abord, ne peut être interprétée que comme conséquence de l'action du formol sur les fibres musculaires.

Dernier point enfin : après ouverture large de la pièce et exploration des cavités gastro-œsophagiennes, nous n'avons trouvé aucune autre lésion appréciable.

Tel est l'aspect de la curieuse disposition que nous avons observée.

Commentaires. — 1° Disposition pathologique de toute évidence, aucun caractère ne permettant chez elle de songer à une malformation congénitale.

2° Il ne s'agit pas plus d'ailleurs d'une hernie diaphragmatique de l'estomac à travers l'orifice œsophagien. Celles-ci sont actuellement bien connues grâce à de récents travaux, notamment d'Akerlung, et ce n'est dans aucun de leurs deux groupes que notre lésion peut être classée. Celle-ci n'est certainement pas d'origine statique, par aspiration, sous l'influence de la dépression intra-thoracique, de l'estomac à travers un orifice œsophagien du diaphragme dilaté et rigide. En effet, notre dissection nous a prouvé que si dans le cas particulier l'orifice œsophagien était large, il n'en était pas moins contractile.

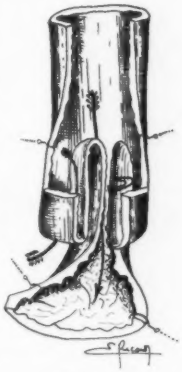

FIG. 4.

3° Reste donc seule plausible l'origine dynamique, active de la lésion par contractions violentes de l'estomac.

En sorte que c'est plutôt de l'invagination que nous croyons devoir la rapprocher, et par analogie la qualifier *d'invagination partielle gastro-œsophagienne.*

Certes, deux particularités la distinguent de celle-ci :

a) D'une part, le caractère parcellaire, latéro-segmentaire, de la partie invaginée (segment juxta-cardiaque seul de la grosse tubérosité et non totalité du segment juxta-cardiaque de l'estomac).

b) L'absence de méso dans le boudin d'invagination.

En vérité, il semble bien que ces deux particularités soient liées et que ce soit précisément la résistance du petit épiploon, court à ce niveau, et du ligament phréno-gastrique qui expliquent l'invagination du seul segment gastrique mobile et flottant en cette région.

4° Ne s'agit-il pas d'une invagination agonique ?

Il est en effet fréquent de relever, en salle de dissection, des invaginations du grêle manifestement agoniques. Mais, dans le cas particulier, cette idée doit être rejetée.

La dilatation œsophagienne est bien trop considérable pour pouvoir s'être constituée en quelques heures; il en est de même de l'amincissement de la paroi œsophagienne à son niveau et de l'empreinte si marquée du cardia sur le pied d'invagination.

5° Une preuve irréfutable de l'ancienneté de la lésion aurait pu nous être fournie peut-être par sa symptomatologie fonctionnelle.

Nous n'avons malheureusement pu éclaircir ce point : le malade, en effet, mourut dans les deux heures qui suivirent son hospitalisation d'urgence, après réduction pénible, sous anesthésie générale, d'un prolapsus rectal étranglé.

Néanmoins, *a priori,* nous admettons que les signes fonctionnels déterminés par cette invagination étaient peu marqués, qu'en particulier ne devaient exister ni dysphagie ni vomissement, étant donnée la corpulence du cadavre.

En résumé : invagination gastro-œsophagienne partielle, sans doute d'apparition ancienne et de symptomatologie fonctionnelle réduite ; il nous a paru intéressant de rapporter cette observation en raison, croyons-nous, de sa rareté.

(Laboratoire d'Anatomie de la Faculté d'Alger.)

IV. — *ÉLECTIONS*

La Société se réunit en comité secret et procède à l'élection d'un nouveau secrétaire, en remplacement de M. Paul Foulon, démissionnaire.

M. Guy Albot est élu à l'unanimité.

A la séance de juillet avaient été nommés :

Membre honoraire :

M.

le professeur PROUST.

Membres titulaires :

Mlle

LUCIE GASNE, présentée par MM. Moulonguet et Huguenin.

M.

ROBERT MESSIMY, présenté par MM. Roussy et Fiessinger.

Membres correspondants :

MM.

LIARAS (d'Alger),	présenté	par MM.	Rouvière et Leblanc;
AUDIER (de Marseille),	—	—	Cornil et Mosinger;
ALLIEZ (de Marseille),	—	—	Cornil et Mosinger;
MULLER (de Lausanne),	—	—	Oberling et Huguenin;
COUTURIER (de Québec),	—	—	Funck-Brentano et Patel.

Le Gérant : F. AMIRAULT. NIORT. — IMP. TH. MARTIN.